

Új terápiás lehetőségek a plasztikai sebészet és a dermatológia határterületén

New therapies at the boundaries of plastic surgery and dermatology

VARGA JÁNOS DR., BENDE BALÁZS DR., ALTMAYER ANITA DR., GAÁL MAGDOLNA DR., KIS ERIKA DR., KOCSIS ÁDÁM DR., MOHOS GÁBOR DR., VARGA ÁKOS DR., VAS KRISZTINA DR., VERÉB ZOLTÁN DR., KEMÉNY LAJOS DR.
Szegedi Tudományegyetem, Általános Orvostudományi Kar, Bőrgyógyászati és Allergológiai Klinika, Szeged

ÖSSZEFOGLALÁS

Napjaink felgyorsult tempójában a plasztikai és rekonstrukciós beavatkozások, kezelések terén jelentős változások jelentek meg. A korábban alkalmazott radikális sebészeti beavatkozások háttérbe szorulása mellett a kevésbé megterhelő kezelési módszerek térnyerése jellemző. A gyors, könnyen kivitelezhető, akár „ebédidőben” is alkalmazható, jó esztétikai eredménnyel járó kezelések rohamos növekedése észlelhető napjainkban. Mindig törekedni kell a legmegfelelőbb eljárás kiválasztására, mely mind a beteg mind a kezelő orvosa számára megelégedéssel szolgál.

Kulcsszavak:
rekonstrukció – zsírszívás
– mikrostrukturált zsírtöltés –
botulinum neurotoxin – szálbehúzás

SUMMARY

Significant changes have emerged in the field of plastic and reconstruction procedures in the last couple of years due to accelerated lifestyle and higher demands of patients. In addition to the previously widely used treatment alternatives often including radical surgical interventions, there is a clear tendency observable towards less invasive methods. The number of fast, easily manageable „lunch time” surgeries providing appropriate aesthetical outcome has significantly risen lately. One should always try to choose the most appropriate procedure that will satisfy both the patient and the surgeon.

Key words:
reconstruction – liposuction
– microstructured fat grafting –
botulinum neurotoxin – thread lifting

A plasztikai sebészet és az esztétikai dermatológia területén jelentős változás figyelhető meg az utóbbi évtizedben; a radikálisabb beavatkozások háttérbe szorulásával a figyelem egyre inkább a kevésbé invazív eljárások irányába tolódik el. A plasztikai sebészetben újabb lebenyek alkalmazása főleg a rekonstrukciót szolgálja. A szöveti regenerációban a zsírszövetből szeparált őssejtek alkalmazása széles lehetőséget biztosít mind a rekonstrukciós mind a regeneratív medicina területén.

Botulinum toxin bőrgyógyászati és esztétikai alkalmazásai

A botulizmus kórokozójának, a *Clostridium botulinum*-nak toxinját, a botulinum toxint ma már egyre szélesebb kör-

ben gyógyászati (izom spaszticitással járó neurológiai kórképek kezelése, fokális hiperhidrózis kezelése), valamint esztétikai célokra (mimikai ráncok csökkentésére) is használják (1). A gyógyászatban a toxin A és B típusát is használják. Számos készítmény van forgalomban, melyek sok szempontból különbözhetnek. A-típusú botulinumtoxin az onabotulinumtoxin, az abobotulinumtoxin, illetve az inco-botulinumtoxin. B-típusú botulinumtoxin a rimabotulinumtoxin.

Mimikai ráncok kezelése során a beadási pontokat az adott toxin alkalmazási előírása rögzíti, ezek a pontok maximális ráncolás mellett könnyebben beazonosíthatóak. Glabella mimikai ráncainak kezelésénél a felső szemhéj átmeneti ptóziisa a leggyakoribb komplikáció, ennek oka lehet az orbita pereméhez túl közel, vagy túl mélyre (izom alá a csonthoz) adott toxin, mely elérheti a m. levator palpebrae-t, illetve a m. le-

Levelező szerző: Varga János dr.
e-mail: varga.janos@med.u-szeged.hu

vator palpebrae előzetesen fennálló relatív gyengesége, melyet korábban a m. frontalis kompenzált. A m. frontalis alsó részébe adott toxin a szemöldök ptózisához vezethet. A szarkalábak kezelésénél ügyelni kell arra, hogy az injektálás ne a zygomaticus major vagy -minor izmokba történjen, így megelőzhető a száj félrehúzóda és aszimmetrikus mosoly kialakulása (2). A fokális hiperhidrózis kezelésében átörös volt a botulinum toxin alkalmazásának bevezetése. Egyéb kezelések sikertelensége vagy akár nehézsége, mellékhatása miatt a botulinum toxin kezelés jó alternatíva.

Alakformálás töltőanyagok alkalmazásával

Az injektálható töltőanyagok a legkelendőbb minimál-invazív beavatkozássá váltak az arc volumenvesztésének korrigálására. Permanens (pl. polimetil-metakrilát/PMMA) és lebomló (kollagén, hialuronsav, kalcium-hidroxiapatit, poli-L-tejsav/PLLA) töltőanyagok is vannak. Biostimuláló hatású a kalcium-hidroxiapatit és a PLLA. A hialuronsav tartalmú töltőanyagok bevezetése óriási előrelépés volt, mivel lebomlóak, illetve hialuronidáz enzim segítségével lebonthatóak. Az injektálható töltőanyagok használhatóak a nazolabiális, mentolabiális (“marionett”) redő, vagy akár kisebb ráncok (pl. periorális ráncok, szarkalábak) csökkentésére, illetve volumenpótlásra (orca, temporális régió, ajakdúsítás), bőrmegújításra (pl. nem kereszt kötött hialuronsav tartalmú termékek). Az injektálás történhet lineárisan (anterográd, retrográd), bólusban (akár mély depo injekció), pontozó technikával, legyező alakban, rács technikával. Kanül használatával csökkenthető az intravaszkuláris komplikáció és bevérzés esélye. A leggyakoribb töltőanyag mellékhatások enyhék és átmenetiek, mint a fájdalom, duzzanat, eritéma a beadás helyén, tömörség, bevérzés. A túl felületesen lévő töltőanyag Tyndall effektust okozhat, kékesen átlátszik. Fertőzés ritkán előfordulhat. Bizonyos anyagok esetén gyakrabban előfordulhat késői mellékhatásként granulomaképződés vagy késői hiperszenzitivitás. A legrettegettebb szövödmény az érelzáródás, főleg az artériás embolizáció, amikor az artériába jut a töltőanyag. A beavatkozásban való jártassághoz a szövödmények elkerüléséhez a szükséges anatómiai tudás is hozzátartozik, illetve azt is meg kell tanulni, hogy mi a teendő szövödmény esetén (3).

Alakformálás bioszálak alkalmazásával

Korábban a face-lifting műtétek jelentették az egyetlen lehetőséget a rejuvencióhoz, ma már sokkal inkább a gyors felépülési idővel, minimális kellemetlenséggel és kockázattal járó, természetes szépséget adó „lunch-time” kezeléseket részesítik előnyben a páciensek. Kezdetben a szálak nem felszívódó polypropylene fonalak voltak (APTOS, Woffles thread, Silhouette), amelyek a behelyezés után gyakran láthatóak és tapinthatóak voltak, aszimmetriát okoztak, valamint korlátozták a mimikai mozgásokat (4). Ezen okok miatt fejlesztették ki a mai felszívódó fonalakat (5). A Fine Thread

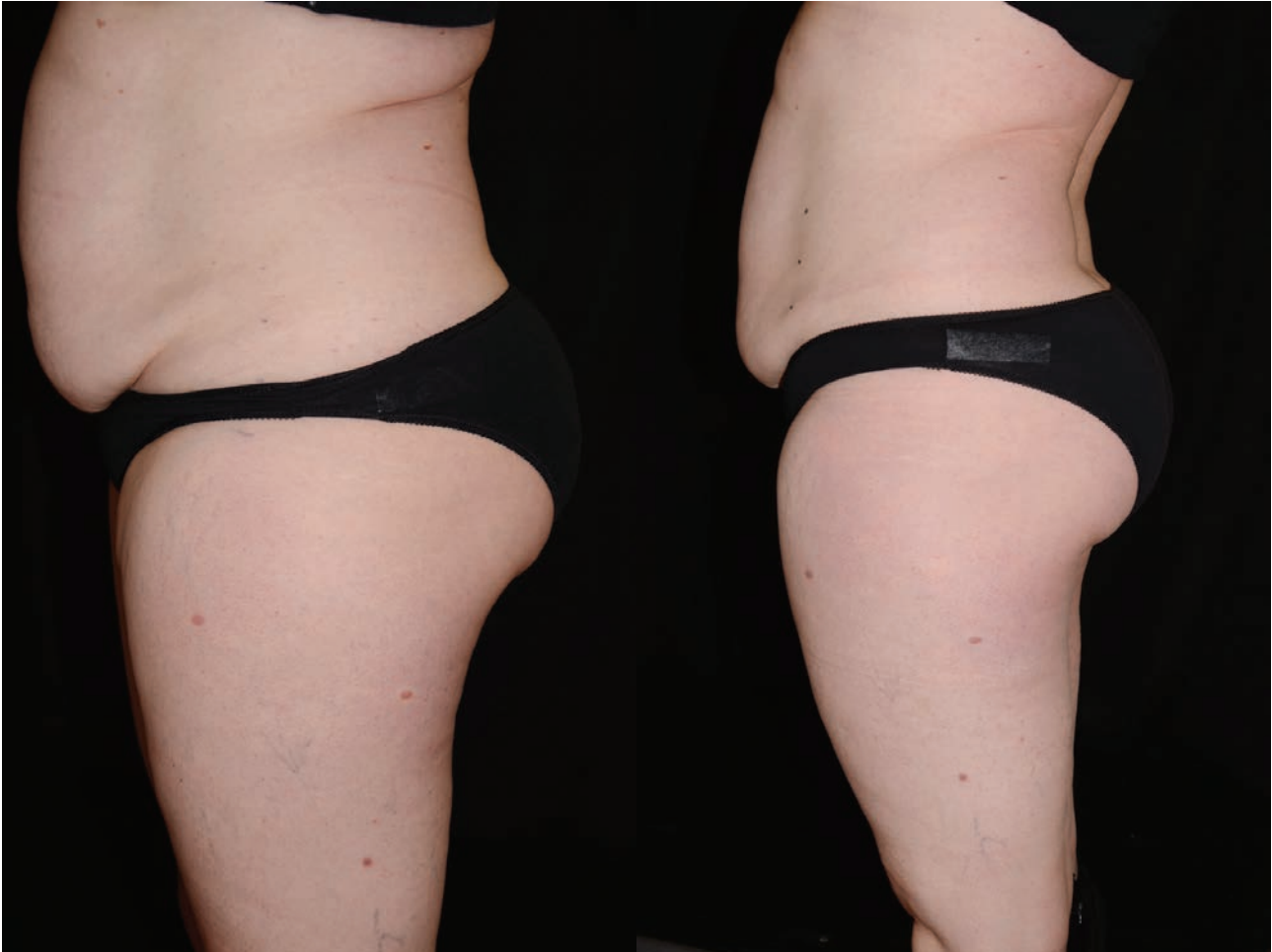Contour (FTC) biofonál technikák a kevésbé invazív kezelések közé tartoznak. Az FTC kezelés a laza bőrszövet megemlése, feszesítése felszívódó antimikrobiális varratszálakkal, melyek újradefiniálják a kontúrokat és kollagéntermelést indukálnak. A biofonalak alkalmazhatóak az arc minden régiójában, de használják a fonalakat a nyak, dekoltázs, felkar, comb, hasfal feszesítésére is. A dermisbe helyezett szálak feszesítik a szöveteket, valamint az adott régió volumenizációjára is képesek. A többszörös tűszúrások sebgyógyulási folyamatot indítanak a célzott területen. A kezelés hatására angiogenesis, fibroblaszt stimuláció, kollagén indukció következik be, így javul a bőr tónusa, feszednek a szövetek, csökken a pórusok tágassága. A szálak mechanikus támasztást biztosítanak 6 hónapon keresztül. A papillaris dermis megvastagszik, így tartósítja a szövetek tömörségét, feszességét (6).

Alakformálás és bőrfeszítés Nd:YAG és Er:YAG lézer alkalmazásával

Klinikánkon az utóbbi években egy kettős hullámhosszú (1064 nm Nd:YAG, 2940 nm Er:YAG, Fotona Tightsculpting®) lézerkészülék alakformáló és bőrfeszítő hatékonyságát vizsgáltuk. A vizsgálatba 10 nőbeteget vontunk be, akiknek látványos és mérhető zsírfelesleg volt az alhas és a derék területén. Az alakformáló kezelést 4 alkalommal, 2 hetente végeztük. A kezelés első lépésében a lézerrel a bőrt 42 C-ra felmelegítettük, és ezen a hőmérsékleten tartottuk 8 percig, ezt követően alkalmaztuk a bőrfeszítő kezelést. A zsírszövet méretének csökkenését és a bőr feszességét objektív vizsgálatokkal is követtük (2D-B mód UH, elasztográfia és low-dose CT). Eredményeink alapján a Tightsculpting® kezelés a zsírréteg vastagságát csökkentve hatékonyan alkalmazható alakformálásra és bőr feszesítésére (1. ábra). A kezelés során nincs jelentősebb fájdalom, szövetkárosodás, így lábadozási idő sincs. A Tightsculpting® egy olyan kombinált eljárás, mely napjainkban az egészséges életmód bevezetése mellett vezető technikának ígérkezik az alakformálásban és bőrfeszítésben.

Alakformálás zsírszívással és zsírátültetéssel

A zsírszívás a test kontúrformálására alkalmas, korszerű módszer. A zsírszívás alkalmazásának módja függ a beavatkozás céljától. Amennyiben esztétikai kontúrjavítás, az elődomborodó területek kontúrjavítása, a zsírfelesleg eltávolítása miatt történik, akkor negatív nyomással ellátott szívógéppel és szívókanüllel végezzük, a bőrallati zsírszövetet vákuum segítségével távolítjuk el. A teljesítmény fokozása a hagyományos vákuumos szívás mellett ultrahangos, lézeres vagy a kanül vízszintes, tengely irányú motor mozgásával érhető el. A különböző módszerek lényege a zsírsejtek roncsolása, majd vákuum segítségével azok eltávolítása. Abban az esetben, ha az eltávolított zsírszövetet szeretnék felhasználni rekonstrukciós, esztétikai célokra, mik-



1. ábra

A kombinált 1064/2940 nm FOTONA lézer kezelés klinikai hatékonysága. Önkéntes (N.T.) összehasonlító fénykép oldalnézetből a kezelés előtt és után

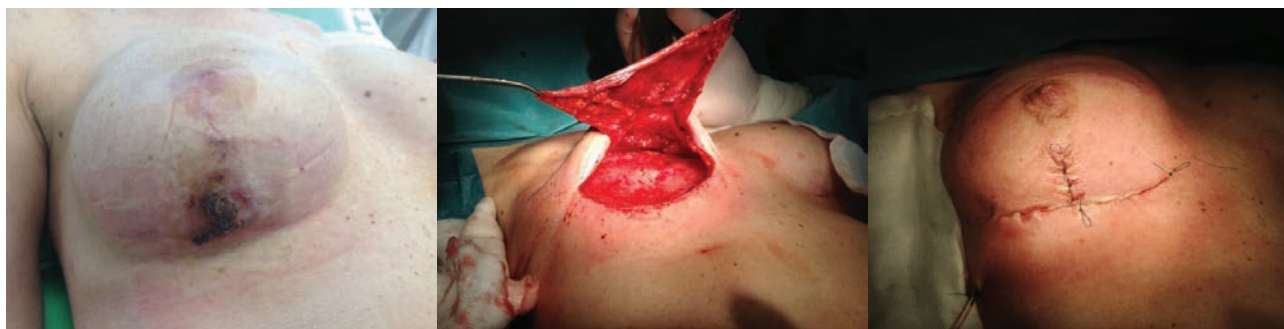rostruktúrált zsírszövet átültetésére akkor a zsírszívást alacsony vákuummal vékony kanüllel és a hozzá csatlakoztatott fecskendővel végezzük el. A zsírszövet nyerését végezhetjük folyadék befecskendezése nélkül, vagy folyadék infiltrációjával, tumescens technikával, mely megkönnyíti a zsírszövet kinyerését. A kinyert mikrostruktúrált zsírszövetet mosással, centrifugálással vagy szedimentációval ülepítjük, dúsítjuk, elkerülve a sírsejtek nagyobb mérvű károsodását. Mikrostruktúrált zsírszövet alkalmazásának indikációja: karikás, beesett szemek korrekciója, ajak feltöltés, arcfiatalítás, járomív hangsúlyozása, intim műtétek (penis nagyobbitás, nagyajak feltöltés), beültetett implantátum gyűrődés, kontúregyenetlenség korrekciója, tumoros emlők korrekciója, hegek, fekélyek regenerációja.

Autológ szövetpótlás új lehetősége: kapszulalebeny

A lágyszövetpótlás kihívásaival gyakran szembesülnek a plasztikai sebészek. Az autológ szöveti pótlás egy újabb lehetőségét jelenti a kapszulalebeny felhasználása (7). A kapszula kialakulása a szervezet válasza egy beültetett ide-

gen anyagra. Fibroblasztot, collagént tartalmaz és saját vér-ellátása van. Korábban a kapszula formáció kialakulása nem képezte felhasználás indikációját szöveti pótlás céljából. Napjainkban több publikáció jelent meg, a felhasználás más területéről, mint pharyngealis rekonstrukció (8), az emlő áthajlási redő újraképzése (9), implantátum redőzés, gyűrődés korrekciója (10), szabaddá váló implantátum fedése (11).

Az egy lépéses azonnali emlőpótlás széles körben elterjedt módszere az emlő rekonstrukciós sebészetének. Előnyei mellett gyakran számos komplikáció kíséri. A szabaddá váló implantátum fedése, megmentése nagy kihívást jelent a rekonstrukciós sebészek számára, és gyakran az implantátum eltávolítása válik szükségessé. A kapszulalebeny egy jól alkalmazható, megbízható technika a szabaddá váló implantátum fedésére, megmentésére, növelve a fedőanyag vastagságát azokban az esetekben, amikor a fedőszövet vékony és károsodott (2. ábra). A kapszulalebeny nyerhető az emlő borítás elülső-anterior felszínéről, a mellkasfalról, mely függ a szövetek életképességétől és a defektus elhelyezkedésétől. Osztályunk gyakorlatában eddig számos alkalommal sikeresen alkalmaztuk a lebenyt szabaddá váló implantátum mentésére, fedésére.



2. ábra

A kapszula lebeny alkalmazása a két alsó quadráns határán lévő hiány rekonstrukciója során

Autológ szövetpótlás új lehetősége: cutan-subcutan nyelű, rotációs-csúsztatott lebeny

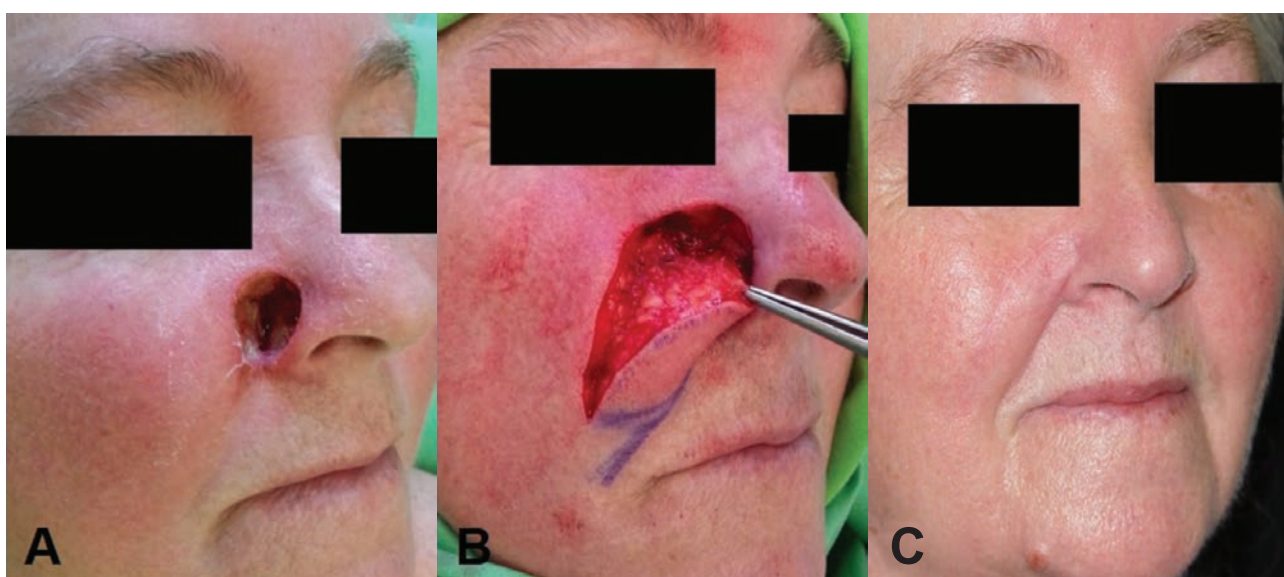
Az arcon lévő bőrdaganatok gyakran helyezkednek el az orrszárny és az ezzel szomszédos régiókban. A lágyrészhiányok szűkössége miatt primer zárás sok esetben nem lehetséges, a defektusok fedésére leggyakrabban alkalmazott lebenyek a nasolabiális subcutan nyelű szigetlebeny, valamint a nasolabialis transzpozíciós lebeny (12). Ezen fenti lebenyek gyakran okoznak aszimmetriát a természetes bőrredők megtörése miatt, a nasolabialis szigetlebeny esetében pedig a körkörös heg miatt túpárna effektus alakulhat ki (13).

Osztályunkon a szövődmények elkerülése, valamint az optimális esztétikai eredmény elérése céljából egy kombinált cutan-subcutan nyelű, rotációs-csúsztatott lebenyt dolgoztunk ki és alkalmaztunk több esetben (14). A műtéti eredményeket betegelégedettségi kérdőívvel is értékeltük, melyek igen jó eredményt adtak (3. ábra). A különböző lebenyek keringésének ellenőrzésére noninvaszív, szemikvitatív módszert (Laser Doppler Flowmetria) alkalmazunk. A mérés során nem a perfúzió abszolút értékét mérjük, hanem

a keringésben bekövetkező változásokat figyeljük, ezért szükséges egy viszonyítási alap meghatározása. Az eljárás tökéletesen alkalmas a perfúzió gyors változásainak a detektálására. Ezen tulajdonságai és könnyű alkalmazhatósága miatt a kapszulalebenyek mellett más rekonstrukciós esetekben is használtuk osztályunkon korábban, így orr rekonstrukció esetén új eljárások kidolgozásakor, vagy egyéb emlőrekonstrukciós eljárásokkal kapcsolatban, mint DIEP vagy TRAM lebenyek esetén.

Autológ szövetpótlás autológ sejterápiával: regeneratív medicina térfoglalása

Az első sejterápiás eljárások alapjait klinikánkon 30 évvel ezelőtt Hunyadi János és Dobozy Attila professzor urak rakták le a tenyésztett keratinocita graftok transzplantációjával (15). A keratinocita graftok használata az első sejterápiás eljárások egyike és radikálisan új terápiás alkalmazásnak számított nem gyógyuló fekélyek, bőrdefektusok és égési sérülések gyógyításában. Klinikánkon megalapozott sejterápiás kutatások és klinikai vizsgálatok tették lehetővé, hogy



3. ábra

Kombinált cutan-subcutan nyelű, rotációs-csúsztatott lebeny.

A: preoperatív állapot, B: lebeny mobilizálása subcutan-cutan nyélen, C: végleges eredmény

évekkel később *Hunyadi János* professzor révén Debrecenben is megjelenjenek ezek az eljárások és alapításra kerüljön egy mai napig is működő sejterápiás központ (16).

Közel 20 évet kellett várni, hogy új sejterápiás eljárások jelenjenek meg a bőrgyógyászati ellátásban is. Megjelentek a dermális fibroblasztokat tartalmazó készítmények, majd a csontvelői őssejtek alkalmazására is sor került. Elsősorban a nehezen gyógyuló fekélyek, egyes autoimmun betegségek esetében került sor az őssejtek felhasználására. A csontvelőben található őssejtek helyet az utóbbi években a plasztikai sebészek által gyűjtött zsírszövet eredetű mesenchymális őssejtek kerültek a figyelem középpontjába, mely sejtek megfelelő körülmények között mind csont-, zsír-, porcszövet, myeloblast, neuron, glia, hepatocytá, melanocytá és epithel sejtek irányába képesek differenciálódni ugyanakkor immunszuppresszív tulajdonsággal is bírnak. Számos klinikai vizsgálat bizonyította, hogy a terápia során bejuttatott MSC-k minden esetben gyorsították és elősegítették a nem gyógyítható sebek, fekélyek, hegek, égési sérülések gyógyulását, javították az adott szövet mikrocirkulációját is. A regeneratív medicina tudományterület egyik legnagyobb felhasználója napjainkban a bőrgyógyászat és a jövőben is hasonló trend lesz megfigyelhető az előrejelzések szerint. A sejterápiás eljárások azonban kiegészülnek a nanotechnológiával, géntechnológiával és a háromdimenziós szövetnyomatással (3D bioprinting) is. Ezen technológiák meghonosítása és klinikai implementálása jelenleg zajlik klinikánkon.

IRODALOM

1. *Chen S.*: Clinical uses of botulinum neurotoxins: current indications, limitations and future developments. *Toxins*. (2012) 4(10), 913–939.
2. *Flynn T. C.*: Advances in the use of botulinum neurotoxins in facial esthetics. *J Cosmet Dermatol*. (2012) 11(1), 42–50.
3. *Haneke E.*: Managing complications of fillers: rare and not-so-rare. *J Cutan Aesthetic Surg*. (2015) 8(4), 198–210.
4. *Kang S. H., Byun E. J., Kim H. S.*: Vertical lifting: a new optimal thread lifting technique for Asians. *Dermatol Surg*. (2017) 43(10), 1263–1270.
5. *Sulamanidze M. A., Paikidze T. G., Sulamanidze G. M. és mtsai.*: Facial lifting with “aptos” threads: featherlift. *Otolaryngol Clin North Am*. (2005) 38(5), 1109–1117.
6. *Suh D. H., Jang H. W., Lee S. J. és mtsai.*: Outcomes of polydioxanone knotless thread lifting for facial rejuvenation. *Dermatol Surg*. (2015) 41(6), 720–725.
7. *Varga J., Mohos G., Varga A. és mtsai.*: A possible technique for the complex reconstruction of exposed breast implant: applicability and microcirculation of the capsule flap. *J Invest Surg*. [Internet]. 2018 Mar 6. Available from: <https://www.tandfonline.com/doi/full/10.1080/08941939.2018.1442532>
8. *Persichetti P., Francesco M. G., Gigliofiorito P. és mtsai.*: Myocapsular pectoralis major flap for pharyngeal reconstruction after cervical necrotizing fasciitis. *Plast Reconstr Surg*. (2010) 126, 2279–2281.
9. *Persichetti P., Langella M., Filoni A. és mtsai.*: How to redefine the inframammary fold: the „slingshot” capsular flap. *Ann Plast Surg*. (2013) 70, 636–638.
10. *Persichetti P., Segreto F., Pendolino A. L. és mtsai.*: Breast implant capsule flaps and grafts: a review of the literature. *Aesthetic Plast Surg*. (2014) 38(3), 540–548.
11. *Planas J., Carbonell A., Planas J.*: Salvaging the exposed mammary prosthesis. *Aesthetic Plast Surg*. (1995) 19(6), 535–540.
12. *Li J. H., Xing X., Liu H. Y. és mtsai.*: Subcutaneous island pedicle flap: variations and versatility for facial reconstruction. *Ann Plast Surg*. (2006) 57(3), 255–259.
13. *Szolnoky G., Mohos G., Dobozy A. és mtsai.*: Manual lymph drainage reduces trapdoor effect in subcutaneous island pedicle flaps. *Int J Dermatol*. (2006) 45(12), 1468–1470.
14. *Mohos G., Kocsis Á., Erős G. és mtsai.*: Reconstruction of alar-perialar defects with a combined subcutaneous and cutaneous pedicled rotation-advancement nasolabial flap. *J Invest Surg*. [Internet]. 2019 Jan 15. Available from: <https://www.tandfonline.com/doi/full/10.1080/08941939.2018.1538397>
15. *Hunyadi J., Farkas B., Bertényi C. és mtsai.*: Keratinocyte grafting: covering of skin defects by separated autologous keratinocytes in a fibrin net. *J Invest Dermatol*. (1987) 89(1), 119–120.
16. *Hunyadi J., Farkas B., Bertényi C. és mtsai.*: Keratinocyte grafting: a new means of transplantation for full-thickness wounds. *J Dermatol Surg Oncol*. (1988) 14(1), 75–78.

Érkezett: 2019. 03. 14.

Közlésre elfogadva: 2019. 03. 19.