

## Genodermatosisek korszerű diagnosztikája

### Up-to-date diagnostics of genodermatoses

NAGY NIKOLETTA DR.<sup>1,2,\*</sup>, MEDVE CZ MÁRTA DR.<sup>3,\*</sup>, SZÉLL MÁRTA DR.<sup>1,2</sup>,  
Szege di Tudományegyetem, Orvosi Genetikai Intézet, Szege d<sup>1</sup>  
MTA-SZTE Dermatológiai Kutatócsoport, Szege d<sup>2</sup>  
Simmelweis Egyetem, Bőr-, Nemikórtani és Bőronkológiai Klinika, Budapest<sup>3</sup>

#### ÖSSZEFOGLALÁS

Az utóbbi évtizedek intenzív genetikai és genomikai kutatómunkájának köszönhetően a genodermatosisek közé sorolt kórképek genetikai háttere napjainkra nagyrészt tisztázódott. A genodermatosisek túlnyomó többsége monogén, a klasszikus mendeli szabályok szerint öröklődő ún. ritka betegség. Tudományos munkánk egyik célkitűzése az újszülöttkorban előforduló leggyakoribb, illetve klinikailag jelentős genodermatosisek bemutatása, továbbá a genetikai diagnosztikai lehetőségek ismertetésének és a genetikai tanácsadás szerepének hangsúlyozása az érintett családok esetében az egészséges gyermekek születésének elősegítésében. Közleményünk fókuszpontjában az újszülöttkorban előforduló leggyakoribb genodermatosisek közül az ectodermális dysplasia csoport áll.

#### Kulcsszavak:

újszülöttkor – genodermatosis –  
genetikai vizsgálat – genetikai tanácsadás  
– ectodermális dysplasia

#### SUMMARY

Thanks to the intensive genetic and genomic research of the recent decades, the genetic background of several genodermatoses have been largely elucidated. The overwhelming majority of genodermatoses are monogenic diseases and their inheritance follow the classical mendelian rules. Genodermatoses are classified as rare diseases. One of the objectives of our scientific work is to present the most common and clinically significant genodermatoses in the neonatal age and to highlight the role of genetic diagnostics and the role of genetic counseling for the affected families in order to promote the birth of healthy children. This report focuses on the group of ectodermal dysplasias out of the most common genodermatoses occurring in newborns.

#### Key words:

neonatal – genodermatosis –  
genetic testing – genetic counselling  
– ectodermal dysplasia

Az Európai Unió országaiban azokat a megbetegedéseket tekintik ún. ritka betegségeknek, amelyek 10.000 emberből ötnél kevesebbet érintenek, a prevalencia 1:2.000 (1-3). A genodermatosisek a ritka betegségek közé tartoznak, ezért diagnosztikájukat, a betegek gondozását referencia hálózatokba szerveződött, multidiszciplinális csoportok végzik. A genodermatosisek számát több százra becsülik. A genodermatosisek főbb csoportjait tekintve megkülönböztetjük az epidermolysis bullosa csoportot, a keratinizációs zavarokat, az abnormális pigmentációval járó betegségeket, a neurokután szindrómákat, a tumor asszociált betegségeket, az ectodermális dysplasiákat, a kötőszöveti betegségeket, a vascularis malformatiókat, az immundeficienciával asszociált betegségeket és egyéb, nem besorolható kórképeket (4-6). A következőkben ebből a klinikailag és genetikailag is heterogén

genodermatosis csoportból az újszülöttkorban előforduló leggyakoribb genodermatosisek közül az ectodermális dysplasiákat tekintjük át (7-8).

#### Az ectodermális dysplasiák újszülöttkori vonatkozásainak bemutatása

Az ectodermális dysplasia (ED) szindrómák csoportja az embrionális ectodermából fejlődő struktúrák (bőr, haj, köröm, fogak, verejtékmirigyek) örökletes betegségeit foglalják magukban (7-8). Komplex ED szindrómák esetén a fenti tünetekhez nem-ectodermális (pl. mesodermális) eredetű struktúrák örökletes eltérései is társulnak. Az ED szindrómák 163 formáját írták le napjainkig, melyek klinikai tünetei át-

Levelező szerző: Nagy Nikolett dr.

e-mail: nagy.nikoletta@med.u-szeged.hu, nikoletta.nagy@gmail.com

\*A megjelölt szerzők a kéziratot megosztott első szerzőként jegyzik

fedést mutatnak (7-8). A diagnózis feltétele legalább két ectodermalis eredetű, a bőrt, ill. a bőrfüggelékeket érintő örökletes defektus társulása egyéb nem-ectodermalis tünettől, vagy ilyen tünet nélkül. Az ED szindrómák öröklődés menete lehet autoszomális, illetve X-hez kötött, domináns vagy recesszív egyaránt, az esetek közel 20%-ában azonban mendeli öröklődés menet nem meghatározható. 75 ED szindróma genetikai háttere tisztázódott napjainkig, melyekért 77 gén és 9 kromoszóma régió felel (7-8). Az ED szindrómák klasszifikációja a nagyfokú klinikai variabilitásra és etiológiai heterogenitásra való tekintettel folyamatosan változik, ennek követése az OMIM, PubMed és ScienceDirect online adatbázisokban javasolt. A szindrómák egy részének besorolása átfedést mutat más genodermatosis csoportokkal; erre egy kiragadott példa, hogy az incontinentia pigmenti a neurocutan szindrómák, a dyskeratosis congenita a bőrdaganatok kialakulásával járó monogénes betegségek, a KID szindróma a szindrómás ichthyosisok, a pachyonychia congenita a köröm, a monilethrix a haj örökletes eltérései között is szerepelnek. Az alábbiakban az újszülöttkorban gyakoribb, klinikailag releváns szindrómákat foglaltuk össze:

A Christ-Siemens-Touraine szindrómát (hypohidroticus ED, XLHED, ED-1, OMIM 305100) a verejték és faggyúmirigyek teljes vagy részleges hiánya (anhidrosis/hypohidrosis), jellegzetes fog- (anodontia/hypodontia) és hajeltérések (hypotrichosis) triászja jellemzi (9). Öröklődés menete XLR, a szindróma hátterében az ectodysplasin A-t kódoló EDA gén (Xq13) mutációja áll. Egyéb hypohidroticus ED szindrómák AD és AR módon is öröklődhetnek. Újszülött kortól jelentkező termoregulációs zavar (fiúsecsemők más okkal nem magyarázható hypertermiás epizódjai) hívhatja fel rá a figyelmet. A bőr száraz, áttetsző, világos, az atopiás tünetekre való hajlam fokozott. Később a hiányos fogazatban megjelenő conicus első fogak („farkasfogak”), típusos periorbitális hyperpigmentatio és ráncok, ritka, világos, vékonyszálú haj, szemöldök és szempilla, xerostomia, krónikus respiratórikus problémák, sicca szindróma tünetei jellegzetesek. Típusos craniofacialis dysmorphia (domború homlok, benyomott orrgyök, vastag ajkak, prominens áll, kicsi és alacsonyan elhelyezkedő fülek) jellemzik. Értelmi fogyatékosággal is társulhat. Tüneti terápiája mellett már folyamatban vannak klinikai vizsgálatok is az XLHED újszülöttek EDA szubsztitúciójával.

A Clouston szindrómát (hidroticus ED, ED-2, OMIM 129500) diffúz palmoplantaris keratoderma, klinikailag változatos köröm deformitás (dystrophias, hyperconvex vagy lassan növekvő köröm, micronychia, gyakori paronychia), gyér hajzat, szempilla és szemöldök (ritkán komplett alopecia), a nagy ízületek feletti hyperpigmentáció jellemzi. Öröklődés menete AD, a szindróma hátterében az GJB6 (connexin-30) gén (13q12) mutációja áll (10).

A Witkop szindróma (fog és köröm szindróma, ED-3, OMIM 189500) öröklődés menete AD, a szindróma hátterében az MSX1 gén (4p16) mutációja áll. Incidenciája 1-2:10,000. A maradandó fogak részleges vagy teljes hiánya mellett koilonychia, elvékonyodott, lassan növekvő körömlemez vagy anonychia jellemzi. A lábkörmök gyakran súlyosabban érintettek, mint a kézkörmök.

Az ectrodactylia, ectodermalis dysplasia és ajak/szájpadhasadék (EEC1 szindróma; OMIM 129900), a 7q11.2-q21.3 kromoszomális régióhoz kapcsolt, AD öröklődés menetet mutat. Vezető klinikai tünete az ectrodactylia („rákolló deformitás”), más néven hasadt kéz vagy láb, leggyakrabban a centrális sugár ujjainak (II-III. ujjak) uni- vagy bilaterális hiánya (11). A szindróma további tünete az ajak és/vagy szájjadhasadék, szemészeti tünetek (keratitis, ductus lacrimalis deformitások, epiphora), anodontia, genitourinalis traktus anomáliái, gyér hajzat, köröm rendellenességek, ritkábban vezetési hallásvesztés.

A TP63 gén (más néven TP73L, 3q27) számos izoformát kódol, melyek különféle módon transzaktiválják a P53 gént, apoptosist indukálva. A TP63 gén mutációi felelősek számos korábbi klasszikus ED fenotípusért, úgy mint az ADULT szindróma (OMIM 103285), EEC3 szindróma (ectrodactylia-ED-ajak/szájpadhasadék szindróma-3, OMIM 604292), végtag-mamma szindróma (OMIM 603543), AEC vagy Hay-Wells szindróma (ankyloblepharon-ectodermalis defektus-ajak és szájjadhasadék, OMIM 106260), Rapp-Hodgkin szindróma (OMIM 129400). A molekuláris genetikai (a genotípus-fenotípus korrelációt feltáró) ismeretek birtokában már az AEC/Hay-Wells/Rapp-Hodgkin szindróma ill. ELA (ectrodactylia-ED-ajak/szájpadhasadék és végtag-mamma és ADULT) összevont szindróma megjelölések használatosak (12). A klasszikus fenotípus variációk jellegzetes tünetei: ADULT szindróma (ectrodactylia, kiterjedt szeplősödés, onychodysplasia, könnycsatorna anomália, hypodontia), EEC3 szindróma (ectrodactylia, ajak és szájjadhasadék, cornealis opacitások, genitourinalis traktus anomáliái, hypohidrosis, aspecifikus köröm és fog eltérések), végtag-mamma szindróma (a mamilla és a mammalis mirigyek hypotrophiája vagy hiánya, végtag anomáliák, haj és onychodysplasia, mentális retardáció). Az AEC vagy Hay-Wells szindróma és Rapp-Hodgkin szindróma esetében a klinikai tünetek széles spektrumának variációi jelentkezhetnek: ankyloblepharon /összenőtt szemrés/ és könnycsatorna anomália, craniofacialis dysmorphia /csőryszerű orr/, köröm dystrophia, hypodontia, hypohidrosis, hypospadiasis, ajak és szájjadhasadék, a hajjas fejbőr terápia rezisztens erosiv dermatitise, gyér és drótszerű hajzat vagy alopecia.

A tricho-dento-ossealis szindrómát (OMIM 190320) göndör, nehezen kezelhető haj - ami az életkor előrehaladtával javulást mutat - vékony, törekeny körmök, xerosis, fogászati eltérések (taurodontia: kisméretű fogak nagy pulpakamra mellett, zománc defektusok és színeltérések) jellemzik. A csont röntgenfelvételen fokozott denzitás és dolichocephalia észlelhető. A betegség öröklődés menete AD, hátterében a DLX3 gén (17q21.33) mutációjával.

Az incontinentia pigmenti (familiáris vagy klasszikus incontinentia pigmenti, Bloch-Sulzberger szindróma, IP2) X-hez kötött domináns módon öröklődő, igen ritka, a bőr mellett a központi idegrendszer és a szem érintettségével járó genodermatosis (OMIM 308300) (13). A kórkép hátterében az IKBKG, más néven NEMO (Xq28) gén mutációja áll, ami az érintett sejteket az apoptosis iránt fogékonyra teszi. A tünetes nők fenotípusát a random X-kromoszóma inaktiváció (dózikompenzáció) alakítja, ezért a bőrtünetek jellemzően a Blaschko-vonalakban jelentkeznek. Az érintett fiú magzatok

gyakran elhalnak, az ismertté vált kisszámú férfi beteg esetében mozaicizmus vagy Klinefelter szindróma (XXY) igazolódott.

A szegmentális bőrtünetek jellegzetesen négy, egymást követő szakaszban jelentkeznek. A vesiculáris fázisban újszülött korban szegmentálisan gyulladt, erythemas alapon vesiculák, bullák jelennek meg, melyek hetek, hónapok alatt spontán gyógyulnak. Elsősorban herpeszinfekciótól és hereditár epidermolysis bullosától szükséges elkülöníteni. A verrucosus fázisban elsősorban a végtagokon barna, hyperkeratotikus papulák és csomók alakulnak ki. A folyamat hyperpigmentációval gyógyul (hyperpigmentált fázis), a korábbi bőrtünetek helyén, de azoktól függetlenül is, dominálón a törzsön, kékesszürke, bizarr, örvényszerű rajzolatot mutató, pigmentált csíkok jelennek meg. Fiatal felnőttkorban a hypopigmentált fázis jelként elsősorban a lábakon hypopigmentált csíkok, hegek jelennek meg, a verejtékezés megszűnik ebben a régióban, heges alopecia és köröm dystrophia is kialakulhat. Fogászati tünetek (kúp alakú fogak, hiányos, hézagos fogazat), központi idegrendszeri eltérések (mentális retardáció, spasticus paralysis, epilepsia), és szemészeti manifesztációk (opticus atrophia, uveitis, strabizmus, cataracta, retrolentális pseudoglioma, retinaális vasculáris eltérések) egészítik ki a klinikai képet. A klinikai diagnózis a szövettani és molekuláris genetikai vizsgálatokkal alátámasztható. A betegek multidiszciplinális követése és gondozása szükséges.

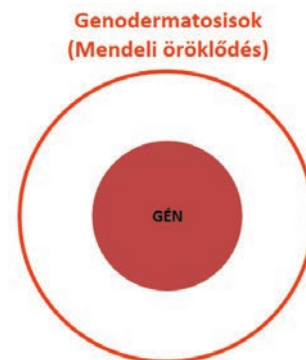
Az incontinentia pigmenti achromians (sporadikus incontinentia pigmenti, hypomelanosz Ito, IP1) nagyon ritka, neurocutan szindróma (OMIM 300337). A kórkép hátterében az Xp11 lókuszt érintő X/autoszóma transzlokációk változatos esetei állnak. Uni- vagy bilaterálisan, megelőző gyulladással vagy vesiculobullosus tünetek nélkül, a perinatális időszaktól kezdődően, a Blaschko-vonalak lefutásának megfelelően hypopigmentált foltok, csíkok, változatos, bizarr alakú ívek észlelhetők. Klinikailag az incontinentia pigmenti hyperpigmentált rajzolatának negatív, inverz mintájának tűnik és alopeciával is társulhat. Szemészeti (strabizmus), neurológiai (epilepsia, mentális retardáció) és musculoskeletális (scoliosis, végtaghossz diszcrepancia) tünetek is kísérik.

A focalis dermalis hypoplasia (Goltz szindróma, OMIM 300651) autoszomális domináns öröklődés meneté, dermatológiai, szemészeti, fogászati és csontrendszeri eltérésekkel jellemezhető rendellenesség. A PORCN gén (Xp11.23) mutációja áll a hátterében, a gén terméke a porcupine protein a Wnt szignál útvonalra gyakorolt hatása révén meghatározó szerepet tölt be az embrionális szöveti struktúrák szerveződésében.

Jellemző bőrtünetei többnyire a Blaschko-vonalaknak megfelelően jelentkeznek. Fragmentált, mozaikszerű, guttált atrophias, besüppedő hypo- és hyperpigmentált foltok és csíkok, hypohydrosis, helyenként az elvékonyodott hám és basal membrán következtében a subcutan zsírszövet herniatioja észlelhető. Az arcon erythemas papulák és foltok, a testnyílások környékén és a hajlatokban (ritkábban a szájjüregben és az oesophagusban) papillomatosis, aplasia cutis-szerű léziók, heges alopecia és onychodystrophia egészíti ki a klinikai képet. Karakterisztikus radiológiai jele az osteopathia striata. Craniofacialis dysmorphia, végtag, szív és vesefejlődési rendellenesség, változatos szemészeti eltérések társulhatnak a jellegzetes dermatológiai képhez.

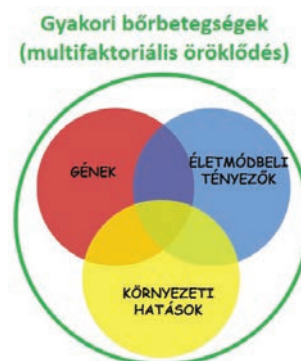
## Genetikai vizsgálati lehetőségek, genetikai tanácsadás

A genodermatosisek túlnyomó többsége monogénes, a klasszikus mendeli szabályok szerint öröklődő ún. ritka betegség (1. ábra). Genodermatosisz gyanúja esetén a pontos klinikai diagnózis (fenotípus) meghatározásához elengedhetetlen az anamnesztikus adatok részletes dokumentálása. Információt kell szerezni a terhesség, születés körülményeiről, vérrokonság fennállásáról. Fontos annak ismerete is, hogy az első tünetek már születéskor, vagy az első élethónapot követően, esetleg pubertáskor környékén jelentkeztek. A családi és egyéni kórtörténet tekintetében egyéb familiaris és akvirált betegségekre is figyelmet kell fordítani. A családfa megrajzolása az öröklődés menet tisztázásában nyújt fontos segítséget. Fizikális vizsgálatok során a bőr mellett a haj, a köröm, a nyálkahártyafelszínek, esetenként a fogazat, a csontok, a szem és az idegrendszer állapotát is fel kell mérni. Bőrszöveti mintavétel elvégzése előtt javasolt annak speciális technikai részleteiről, a mintát befogadó, feldolgozó diagnosztikai centrumtól információt nyerni. Molekuláris genetikai vizsgálatra a fenotípus klinikai, esetenként szindromatológiai programok segítségével végzett azonosítását követően, a feltételezett kóroki gén (gének) meghatározása után kerül sor, az érintett vagy törvényes képviselőjének genetikai tanácsadást követően adott beleegyező nyilatkozatának birtokában.



1.a ábra

Genetikai és környezeti hajlamossító tényezők genodermatosisz esetében



1.b ábra

Genetikai és környezeti hajlamossító tényezők komplex, multifaktoriális bőrbetegségek esetében



Az alkalmazandó genetikai vizsgálatok technológiája széleskörű lehet, a szakirodalomból ismert genotípus-fenotípus korrelációs adatok függvényében: ún. hot-spot mutáció szűrés, teljes gén szekvencia analízis, MLPA, CGH, citogenetikai vizsgálatok, összetett genetikai háttér esetén ún. új-generációs gén szekvenálás (NGS), teljes exom szekvenálás (WES) vagy teljes genom szekvenálás (WGS).

Hazánkban jelenleg a genodermatosisek többségének specifikus, széleskörűen elérhető oki terápiája (sejt- és génterápia) még nem elérhető, azonban klinikai terápiás vizsgálat több genodermatosisek esetében folyik világszerte (pl. hypohidrotikus ED, epidermolysis bullosa). A genodermatosisek esetében ezért a cutan és extracutan komplikációk megelőzése és kezelése az orvosi munka elsődleges célja (14). Az ED szindrómák által érintett betegek gondozása multidiszciplináris stratégia kialakítását igényli: bőrgyógyászat (xerosis, ekzema, alopecia kezelése), fogászat (orálhigiéniai kezelések, fogpótlások), szemészet (cornea status követése, rendszeres műkönyv használat), társult immundeficiencia esetén belgyógyászati, immunológiai és infektológiai kontroll (preventív vagy terápiás antibiotikum kezelések), anhidrotikus/hypohidrotikus formákban fokozott figyelmet kell fordítani a thermoreguláció egyensúlyára. X-kromoszómához kötött, hypohidrotikus ED (Christ-Siemens-Touraine szindróma) kezelésére a humán immunoglobulin G1 konstans szakasz – humán ectodysplasin-A1 receptor-kötő domén fúziós fehérje adásával folynak új terápiás próbálkozások. Allogén hemopoetikus őssejt transzplantációt immundeficienciával társuló ED szindróma esetében már kis esetszámmal végeztek, azonban a gyakori poszttranszplantációs szövődmények észlelése ennek a terápiás megközelítésnek a széleskörű alkalmazhatóságát behatárolja (15, 16).

A klinikai genetikai tanácsadói munka feladata a betegség természetéről, etiológiájáról és az ismétlődés kockázatáról való információ nyújtása, valamint az életminőséget nagy fokban rontó vagy akár az életet is veszélyeztető genodermatosisek esetén - az érintettek körében - a prevenció lehetőségéről való tájékoztatás. A DNS-alapú prenatális diagnosztika a terhesség korai szakaszában a chorionboholy biopszia vagy a genetikai amniocentézis révén vett, a magzattal genetikailag identikus minta vizsgálatával valósul meg.

## Megbeszélés

Az elmúlt 25 évben a genetikai területén bekövetkezett robanásszerű technológiai fejlődés eredményeként a genodermatosisek genetikai hátterének feltérképezésében is óriási előrelépések történtek. A jelenlegi ismereteink alapján elmondható, hogy valamennyi genodermatosisek kialakulásának hátterében genetikai tényezők a meghatározóak. A genodermatosisek genetikai hátterére jellemző, hogy egy adott gén egy genetikai mutációja a felelős, mely általában öröklődik a családban. A közleményben részletesen bemutatott ritka, monogénes bőrgyógyászati betegségek közös jellemzője, hogy klinikai és genetikai hátterük komplex ismerete már korán felhívhatja a gyermekbőrgyógyász szakorvos figyelmét az adott betegségre. Fontos hangsúlyozni, hogy sok esetben a

bőrgyógyászati tünetek kialakulása megelőzheti az esetleges belszervi tünetek kialakulását, így az újszülöttkori bőrgyógyászati szakvizsgálat kiemelkedő jelentőségű a betegség diagnosztizálása, az esetleges társuló nem bőrgyógyászati tünetek felderítése és a betegség progressziójának követése szempontjából. A genetikai háttér pontos felderítése révén pedig az érintett családok számára a prenatális diagnosztikai lehetőségek felajánlásával az egészséges utódok születése is elősegíthető. Mindezek tekintetében a kóroki genetikai eltérés feltérképezése szintén óriási jelentőséggel bír az érintett betegek, illetve családok számára.

## Köszönetnyilvánítás

A közlemény az „Intelligens élettudományi technológiák, módszertanok, alkalmazások fejlesztése és innovatív folyamatok, szolgáltatások kialakítása a szegedi tudásbázisra építve” című EFOP-3.6.1-16-2016-00008 azonosítóval rendelkező pályázaton belül a „Multidiszciplináris egészségügyi, egészségnevelési és egészségfejlesztési összefogás az egészséges gyermekvállalásért és az egészséges gyermekek megszületéséért a Dél-Alföldi régióban” alprojekt támogatásával jött létre.

## IRODALOM

1. Oláh É.: A klinikai genetikai alapjai. Medicina Könyvkiadó Rt. Budapest, 1999.
2. Oláh É.: Klinikai genetikai. Medicina Könyvkiadó Zrt. Budapest, 2015.
3. Papp Z.: Klinikai genetikai. Golden Book Kiadó. Budapest, 1995.
4. Visinoni Á. F. és mtsai.: Ectodermal dysplasias: clinical and molecular review. Am J Med Genet Part A (2009) 149A, 1980-2002.
5. Török É., Rutkai K.: Gyermekbőrgyógyászat. Medicina könyvkiadó Rt, 3. javított kiadás. Budapest, 1997.
6. Tadini G.: Atlas of Genodermatoses (second edition) CRC Press, 2015.
7. Pagnan N. A. B. és mtsai.: Update on ectodermal dysplasias clinical classification. Am J Med Genet Part A (2013) 164A, 2415-2423.
8. Kárpáti S.: Bőrgyógyászat és Venerológia. Medicina Könyvkiadó Zrt. Budapest, 2013.
9. Kinyó A. és mtsai.: A newly identified missense mutation of the EDA1 gene in a Hungarian patient with Christ-Siemens-Touraine syndrome. Arch Dermatol Res (2014) 306, 97-100.
10. Avshalumova L. és mtsai.: Overview of skin diseases linked to connexin gene mutations. Int J Dermatol (2014) 53, 192-205.
11. Felipe A. F. és mtsai.: Corneal changes in ectrodactyly-ectodermal dysplasia-cleft lip and palate syndrome: case series and literature review. Int Ophthalmol (2012) 32, 475-480.
12. Koch P. és mtsai.: Modeling AEC-New approaches to study rare genetic disorders. Am J Med Genet A (2014) 164A, 2443-2454.
13. Kiss P.: Szindróma Atlasz. Golden Book Kiadó Kft. Budapest, 2000.
14. Cranston A. és mtsai.: Tropomyosin Receptor Antagonism in Cyliodermatosis (TRAC), an early phase trial of a topical tropomyosin kinase inhibitor as a treatment for inherited CYLD defective skin tumours: study protocol for a randomised controlled trial. Trials (2017) 18, 111.
15. Dupuis-Girod S. és mtsai.: Successful allogeneic hemopoietic stem cell transplantation in a child who had anhidrotic ectodermal dysplasia with immunodeficiency. Pediatrics. (2006) 118(1), 205-11.
16. Fish JD. Et és mtsai.: Challenges in the use of allogeneic hematopoietic SCT for ectodermal dysplasia with immune deficiency. Bone Marrow Transplant. (2009) 43(3), 217-21.

Érkezett: 2017. 12. 27.

Közlésre elfogadva: 2017. 12. 29.