

Eosinophil granulomatosis polyangiitissel: esetbemutatók és irodalmi áttekintés

Eosinophilic granulomatosis with polyangiitis: case report of three patients

SAWHNEY IRINA DR.¹, HERÉDI EMESE DR.^{1,2}, SZÁNTÓ ANTÓNIA DR.³,
REMEYIK ÉVA DR.¹, SZEGEDI ANDREA DR.^{1,2}
Debreceni Egyetem, Általános Orvostudományi Kar, Bőrgyógyászati Tanszék, Debrecen¹,
Debreceni Egyetem, Általános Orvostudományi Kar,
Bőrgyógyászati Allergológiai Nem Önálló Tanszék, Debrecen²,
Debreceni Egyetem, Általános Orvostudományi Kar, Belgyógyászati Intézet, Debrecen³

ÖSSZEFOGLALÁS

Az eosinophil granulomatosis polyangiitissel (EGPA), korábbi nevén Churg-Strauss szindróma, szisztémás, kis és közepes ereket érintő vasculitis, melyre jellemző az asthma, felső légúti érintettség és eosinophilia társulása. A betegség pathogenesisében a T sejt populációk (Th2, Th1, Th17, Treg) és a citokin-kemokin rendszer egyensúlyának megváltozása, fokozott B sejt aktiváció, következményes antineutrophil citoplazmatikus antitest termelés és végső lépésként eosinophil sejtszaporulat játszik szerepet. Az EGPA kezelése során a klasszikus immunosuppresszív terápia mellett, új terápiás lehetőségek jelentek meg, melyek eredményességének megítélésére további vizsgálatok szükségesek.

A szerzők közleményükben az elmúlt 10 évben a debreceni Bőrgyógyászati Klinikán EGPA diagnózissal kezelt három beteg esetét dolgozták fel és áttekintették ezen ritka és multidiszciplináris megközelítést igénylő kórkép irodalmát.

Kulcsszavak:

**eosinophil granulomatosis polyangiitissel
– Churg-Strauss szindróma – eosinophilia**

SUMMARY

Eosinophilic granulomatosis with polyangiitis (EGPA), formerly known as Churg-Strauss syndrome, is a systemic vasculitis affecting small and medium-sized vessels, and is marked by association with asthma, upper respiratory tract involvement and eosinophilia. The following factors like, unbalanced T cell populations (Th2, Th1, Th17, Treg) and cytokine-chemokine system, enhanced B cell activation and subsequent antineutrophil cytoplasmic antibody production and finally, the occurrence of eosinophilia, play important roles in the pathogenesis of the disease. In addition to classical immunosuppressive therapy, there is a need for further investigation of the efficacy of new therapeutic options in the treatment of EGPA.

In this article authors reviewed the case history of three patients diagnosed with EGPA in the Department of Dermatology in the course of the past 10 years as well as reviewed the literature of this rare disease that requires a multidisciplinary approach.

Key words:

**eosinophilic granulomatosis with polyangiitis
– Churg-Strauss syndrome – eosinophilia**

Az eosinophil granulomatosis polyangiitissel vagy korábbi nevén Churg-Strauss szindróma, ritka, szisztémás vasculitis, mely a kis és közepes nagyságú erek necrotizáló gyulladását okozza (1). A 2012-ben felállított *Revised Chapel Hill Consensus* ajánlása alapján az eosinophil granulomatosis polyangiitissel az antineutrophil citoplazmatikus antitest (ANCA) asszociált vasculitisek csoportjába tartozik a mikroszkópos polyangiitissel és a granulomatosis polyangiitissel vagy korábbi nevén Wegener

granulomatosisal együtt (2). Létezik olyan nézet is, hogy az eosinophil granulomatosis polyangiitissel (EGPA) a szisztémás vasculitisek illetve a hypereosinophil szindróma közötti háttérterületre tartozó betegség (3).

Az EGPA prevalenciája 10,7-14 beteg/1 millió lakos, az incidenciája 0,11-2,6 beteg/1 millió lakos (4). Nemek közötti eltérést, illetve etnikai gyakoriságbeli különbséget egyértelműen eddig nem tudtak kimutatni (5).

Levelező szerző: Sawhney Irina dr.
e-mail: irinasawhney@yahoo.com

Az EGPA diagnózisának felállításához az *American College of Rheumatology* ajánlása alapján legalább 4 kritérium teljesülése szükséges az alábbiakból: asthma, eosinophilia > 10%, neuropathia (mono-vagy polyneuropathia), migráló tüdőinfiltrátum jelenléte, orrmelléküreg érintettség, szövettani vizsgálat során észlelt extravascularis eosinophil szaporulat (6). ANCA pozitívítást a betegek közelítőleg 30-70%-ban lehet kimutatni, leggyakrabban myeloperoxidáz specifikus perinuclearis festődést (p-ANCA, anti-MPO) (7). Az ANCA negativitás nem zárja ki az EGPA diagnózisát. *Kohorsz* vizsgálatok eredményei felvetik, hogy az ANCA státusz alapján két klinikai alcsoport különíthető el: ANCA pozitív és ANCA negatív EGPA, melyek a szervi érintettségek gyakoriságában, illetve a betegség lefolyásában is különbözhetnek (7).

Közleményünkben az elmúlt 10 évben klinikánkon EGPA diagnózissal kezelt három beteg esetét dolgoztuk fel és tekintettük át ezen ritka és multidiszciplináris megközelítést igénylő kórkép irodalmát.

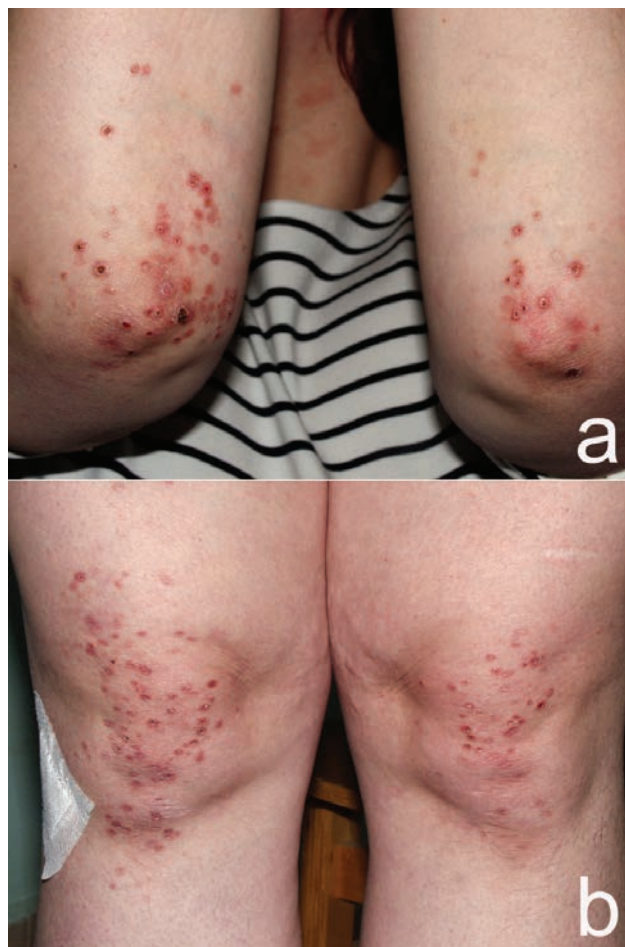Esetismertetések

1. beteg

A 28 éves nőt 2005 márciusában kezeltük a Debreceni Egyetem Bőrgyógyászati Klinikáján több hónapja fennálló bőrtünetek miatt. Anamnéziséből kiemelendő gyermekkorban kezdődő asthma bronchiale, recidiváló sinusitisek és több alkalommal ismétlődő, elhúzódó lefolyású pneumonia. A bőrtünetei 2004 júniusában jelentek meg először a térdeken, a könyökökön és a kéz feszítő felszínén, majd később a gluteusokon és a sternum felett is. 2004 végén a területileg illetékes Tüdőosztályon kezelték köhögés és véres köpetürítés miatt, magas dózisú kortikoszteroid kezelés hatására a pulmonológiai és bőr tünetei javulást mutattak.

Klinikánkra történő felvételekor mindkét könyök és térd területén 3-8 mm nagyságú, közepén nekrotikus, hyperaemiás papulákat, göbcséket észleltünk (1. ábra). Bőrtünetivel egyidőben láz, alsó végtagi hyperaesthesia, purulens köpetürítés is jelentkezett. Felvételekor készült laborvizsgálatai leukocytosist (FVS: 15,01 G/L; ref. 4,5-10,8 G/L), gyorsult szüllyedést (62 mm/h), anaemiát (vvt szám: 4,05 Tera/l; ref. 4,20-5,40 Tera/l), eosinophilias (23,8%, % ref. 0,1-5; 3,72 G/L, ref. ≤0,6 G/L) mutattak. Immunológiai tesztek során emelkedett IgG (20,4 g/l) és IgE (804 U/ml) szintet észleltünk, de ANCA pozitívítást ismételt vizsgálatok sem igazoltak. Mellkas röntgen felvételen a tüdők felett több, diónyi, puha, gócos árnyék volt látható. Az orrmelléküreg (OMÜ) felvételen krónikus sinusitis maxillarisnak megfelelő eltéréseket írtak le. Alsóvégtagi hyperaesthesia miatt neurológiai konzíliumot kértünk, az ENG alapján kezdődő mononeuritis multiplex igazolódott. A terápia megkezdése előtt bőrbiopsiát végeztünk, szövettani vizsgálata alapján az elasztikus rostok 100%-ban, a kollagén rostok csaknem 80-90%-ban nekrotizáltak, főleg a kifehélyesedő résznek megfelelően, valamint a kis erek trombózisa is megfigyelhető volt (2.a ábra). A 2.b ábrán főleg kis lymphocyták és histiocyták, valamint kevés eosinophil leukocita felszaporodása látható.

A hisztopatológiai kép alátámasztotta a vasculitis diagnózisát. A klinikai megjelenés (asthma, eosinophilia, mellkas röntgen eredmények, krónikus sinusitis, mononeuritis multiplex) és a szövettani vizsgálat eredménye alapján Churg- Strauss szindróma diagnózisát állítottuk fel. 1,5 mg/kg dózisú szisztémás metilprednizolon kezelést indítottunk és további gondozás céljából Belgyógyászati Klinikára irányítottuk, ahol szisztémás citosztatikus kezelést (600 mg/hó cyclophosphamide hat hónapon át), és lassan csökkentett metilprednizolon kezelést alkalmaztuk, bőrtünetei fokozatosan visszahúzódtak. A kombinációs kezelés után fenntartó kortikoszteroid (16 mg metilprednizolon) kezelést folytattuk, de egy hónap elteltével bőr tünetei recidiváltak, emiatt a terápiát klinikánkon 12 alkalommal (0,5-2,5 J/cm²) kapszulás PUVA fénykezeléssel egészítettük ki, majd 7,5 mg/hét met-hotrexate mellett a fenntartó szteroid kezelést tovább folytattuk. Bőr-



1. ábra
(a, b) Bőrtünetek felvételkor

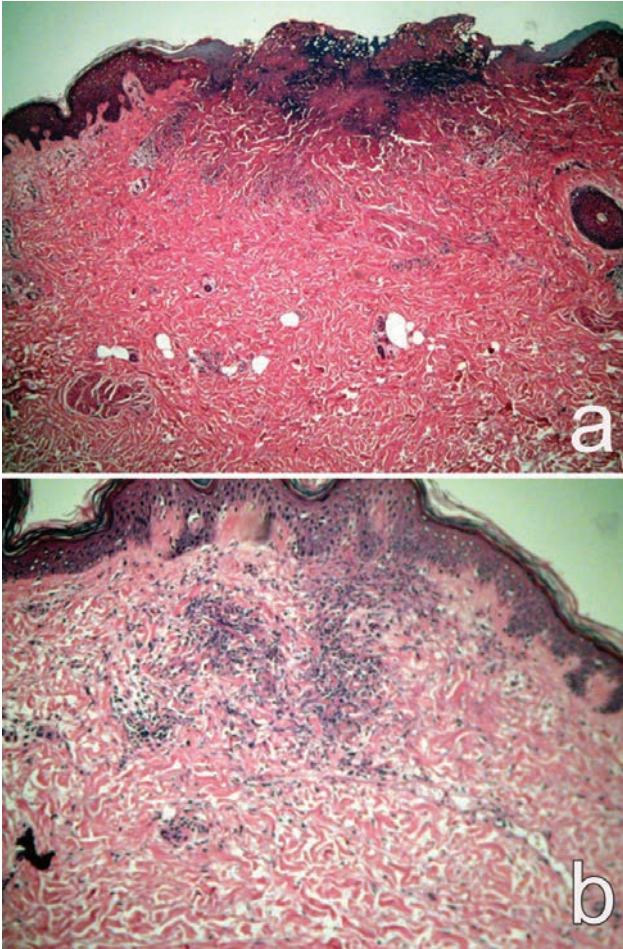
tünetei visszahúzódtak, sem pulmonológiai, sem neurológiai panasz nem volt két éven át (3. ábra).

2008-ban a kombinált kezelést ismétlődő felső légúti infekciók miatt leállítottuk, majd a következő öt év során a beteg a fenntartó gliukokortikoid kezelés mellett tünetmentes volt. 2013-ban pulmonális recidíva jelentkezett, mellkasi CT vizsgálaton mindkét tüdőben számos nodularis és cystikus képlet ábrázolódott (4. ábra). Hat alkalommal szisztémás cyclophosphamide kezelésben részesült a fenntartó szteroid mellett. 2014-től azathioprine (2x50 mg/nap) terápiában részesül, jelenleg panasz és tünetmentes.

2. beteg

A 42 éves nőbeteg anamnézisében allergiás asthma bronchiale (1985 óta), irritábilis bél szindróma (2004 óta), orrlégzési panaszai miatt *Jansen-Winkler* arcüregműtét szerepelt. 2008-ban a betegnél súlyos fokú restriktív és obstruktív ventilációs zavart vélelmeztek. Bőrgyógyászati Klinikánkon 2009-ben jelentkezett három hete perzisztáló, kezdetben mindkét kéz és lábfejen, felső végtagon, majd combokon, törzsön is megjelenő ujjbegynyi-féltényérnyi, éles szélű, hyperaemiás, egy-egy területen vesiculákat tartalmazó plakkok miatt (5. ábra). Láz és kétoldali térdízületi fájdalom kísérte a tüneteket.

Felvételekor elvégzett labor vizsgálatokból leukocytosis (FVS: 19,39 G/L; ref. 4,5-10,8 G/L), neutrophil (9,12 G/L, ref. 1,9-7,7 G/L) és eosinophil (35,2 % ref. 0,1-5; 6,83 G/L, ref. ≤0,6 G/L) sejt szaporulat, emelkedett CRP (59,93 mg/L, ref. ≤4,6 mg/L) szint volt megfigyelhető. A klinikai megjelenés, lázas állapot felvetette *Sweet* szindróma lehetőségét. A hát területéről szövettani mintavétel történt, melyen a kötőszövet felső harmadában, környezetétől viszonylag éles határral elkülönülő, intenzív gyulladással infiltráció volt látható, elsősorban lymphocyta dominanciával, helyenként nagy mennyiségű leukocyta gyülemmel. A szövettani kép alátámasztotta a *Sweet* szindróma lehetőségét.



2. ábra

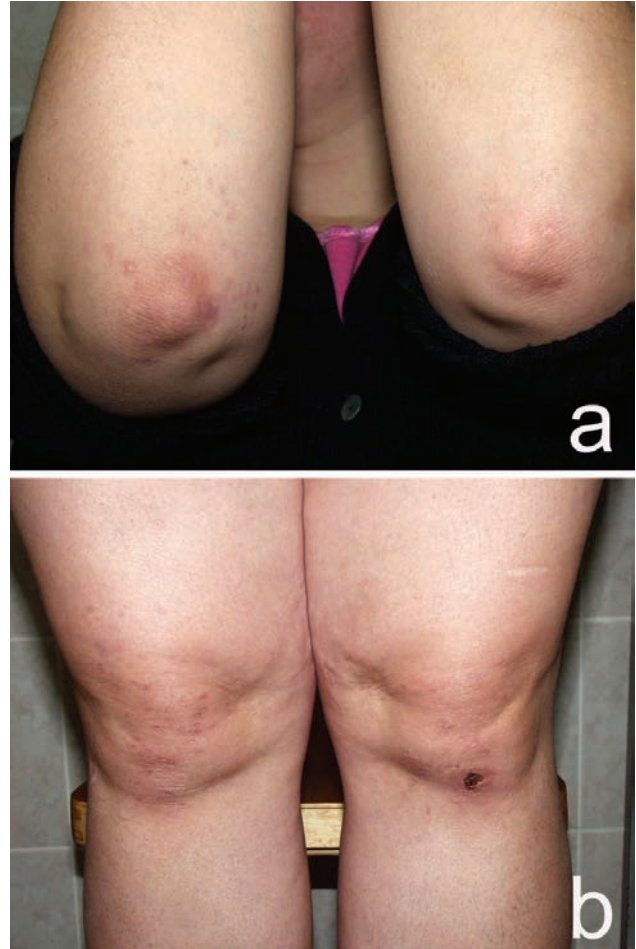
Bőrbioptzia (formalin fixált paraffinba ágyazott anyag, hematoxin-eozin festés, digitálisan rögzített metszetről készített 40 x-es nagyítás HE festés, 100x) az aktív lézióból a terápia megkezdése előtt.

- (a) Hám felső részén, kötőszövetben, histiocyták, kollagén rostok nekrozisa, ill. a kis erek trombózisa figyelhető meg.
 (b) Kis lymphocyták, histiocyták és kevés eosinophil sejtszaporulat

Parenterális közepes dózisu szteroid és antibiotikus kezelés hatására azonnal láztalanná vált, bőrtünetei jelentősen csökkentek, kontroll vérképben a fehérvérsejt, eosinophil, neutrophil sejtszám rendeződött. A tumorkutatás negatív eredménnyel zárult, fül-orr-gégészeti vizsgálat a melléküregek gócszerepét valószínűsítette, antibiotikus (azithromycin, 500 mg/nap) kezelést követően szteroid dózisát fokozatosan leépítettük.

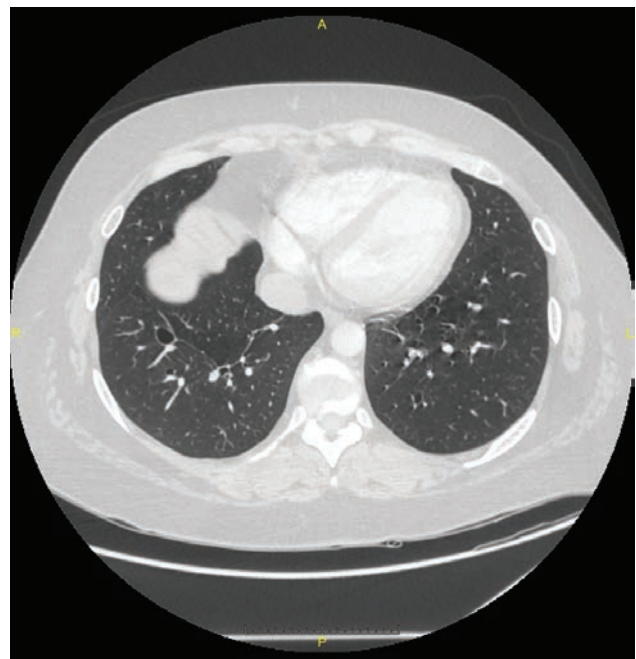
Hat hónappal később került ismét felvételre mindkét alsó végtagra, döntően a lábszárakra lokalizálódó hyperaemiás, urticariform papulák megjelenése miatt (6. ábra).

Labor vizsgálataiban eosinophilia (26,8%, ref. $\leq 5,0\%$), thrombocytosis (452 G/l, ref. 150-400 G/L) és enyhén emelkedett CRP (9,61 mg/L, ref. $\leq 4,6$ mg/L) szint volt észlelhető. Mellkas röntgen felvételen nővumként basalisan gyermektenyérenyi infiltrátum ábrázolódott. Bőrtünetei felvetették erythema anulare centrifugum lehetőségét is, de a krónikus sinusitis, asthma bronchiale, pulmonalis infiltratum, eosinophilia fennállása alapján Churg-Strauss szindrómát diagnosztizáltunk. Neurológiai vizsgálat mono- vagy polyneuropathiára utaló jelet nem talált. Immunszerológiai vizsgálatokban anti-MPO pozitivitás (15,5 IU/ml; ref.: <5 ; ELISA) és gyenge c-ANCA pozitivitás (IF) volt látható. További kezelés céljából a beteget a Belgyógyászati Klinikára utal-



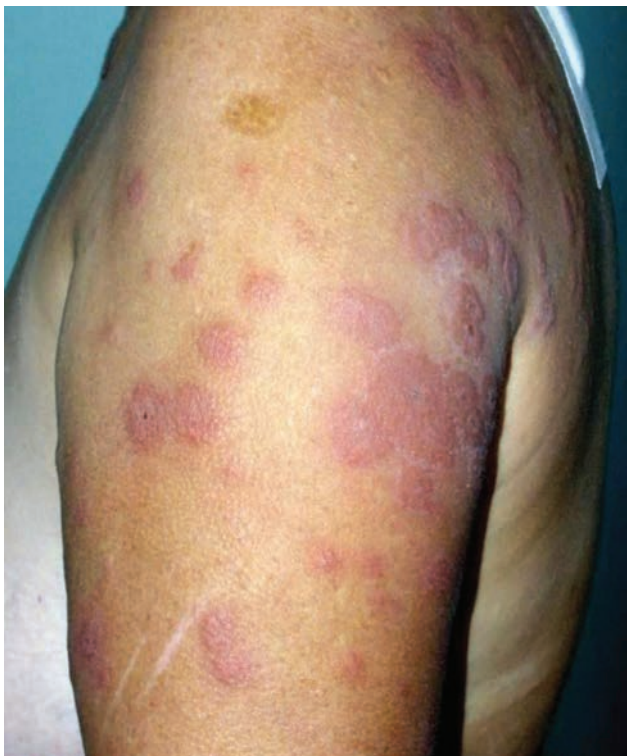3. ábra

(a, b) Immunoszuppresszív kezelést követően

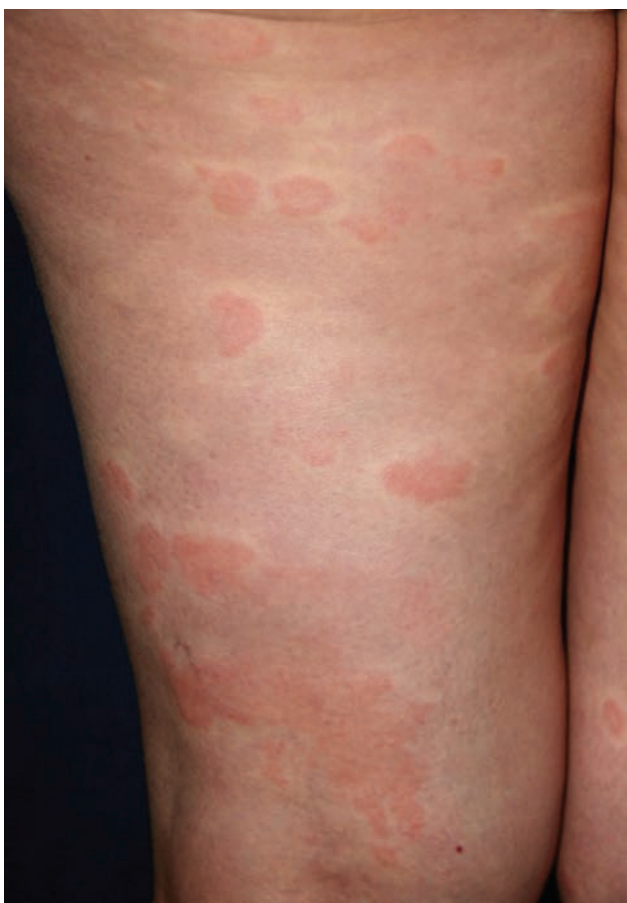

4. ábra

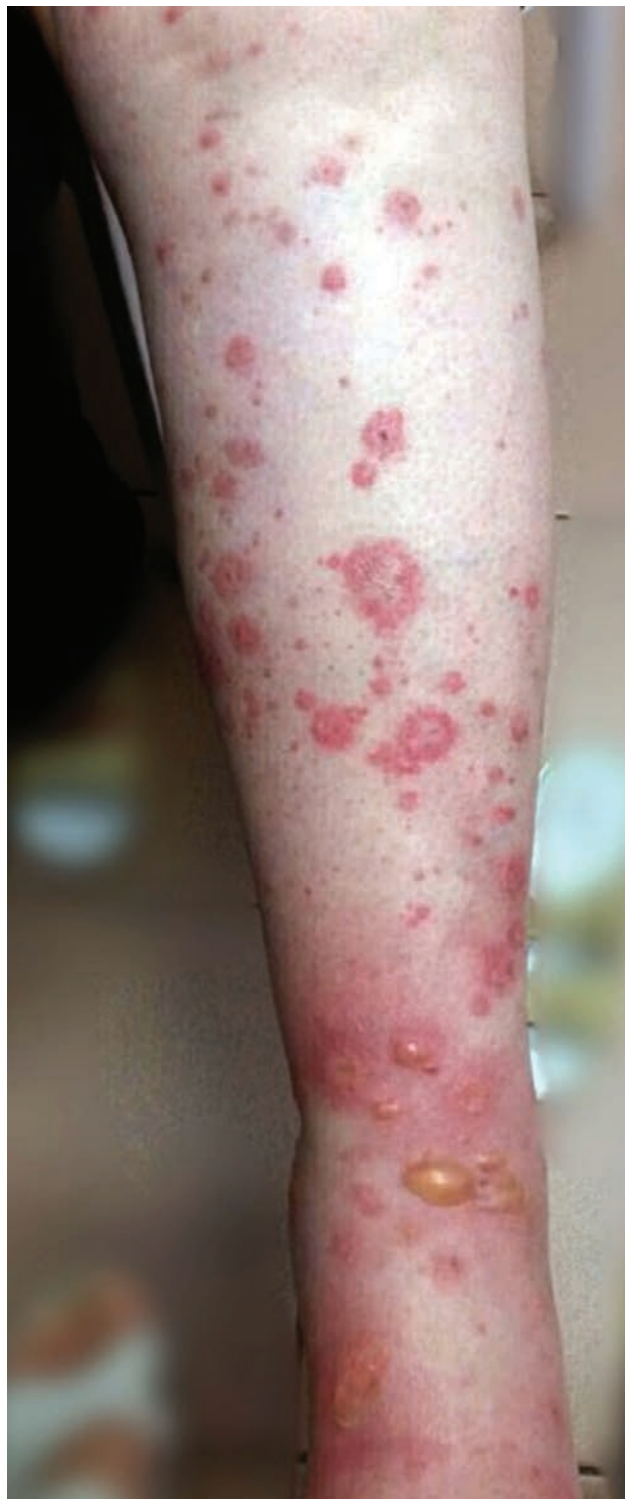Mellkasi CT-n számos noduláris és cystikus képlet látható 2013-ban



5. ábra
Klinikai kép felvételtkor

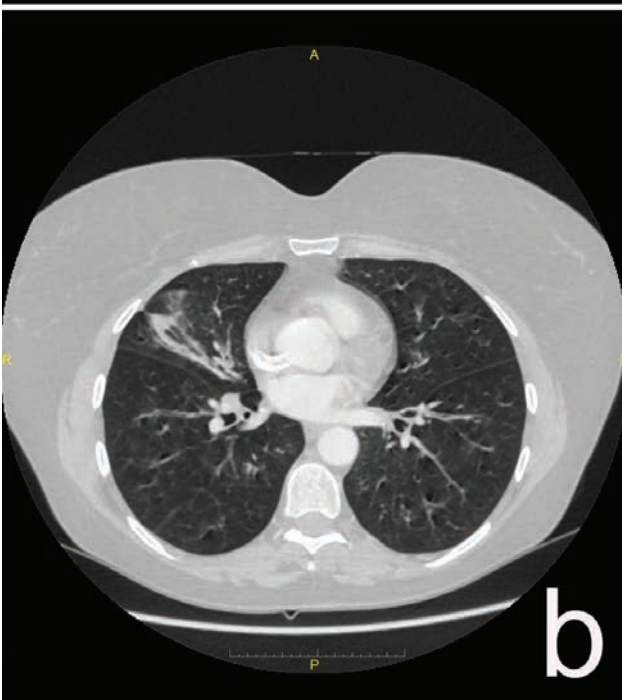
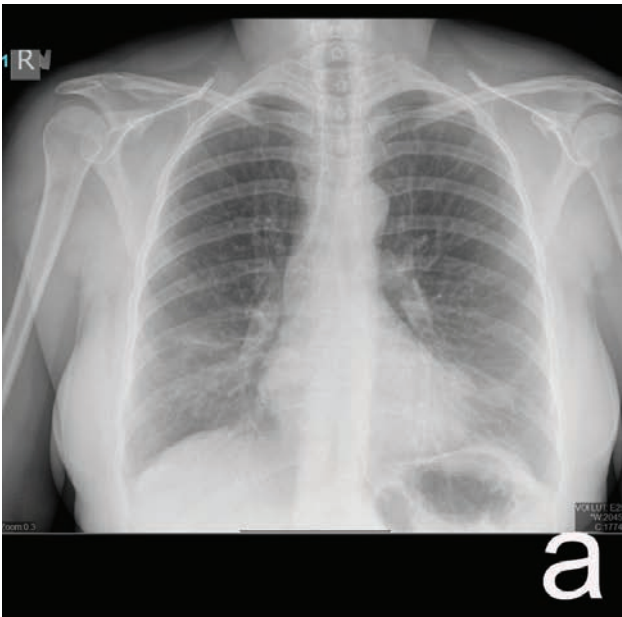


6. ábra
Klinikai kép az urticariform, recidív bőrtünetekről



7. ábra
Felvételtkor lábszáron ujjbegnyi, kokárda rajzolatot mutató plakkok, bullák

tuk, ahol hat alkalommal szisztémás cyclophosphamide (1000 mg/hó-nap) kezelésben részesült, szisztémás szteroid (0,7 mg/ttkg) dózisát fokozatosan csökkentettük. Fenntartó kezelésként indított azathioprintet (2x50 mg/nap) mellékhatás miatt leállítottuk, majd az alacsony dózisú szteroidot methotrexattal kombináltuk. A beteg állapota jelenleg is stabil 4-8 mg/nap szteroid és methotrexate kombinációs terápia mellett, asztmája és neurológiai panaszai jól kontrolláltak, immunszeroológiai vizsgálatokban aktivitás nem észlelhető.



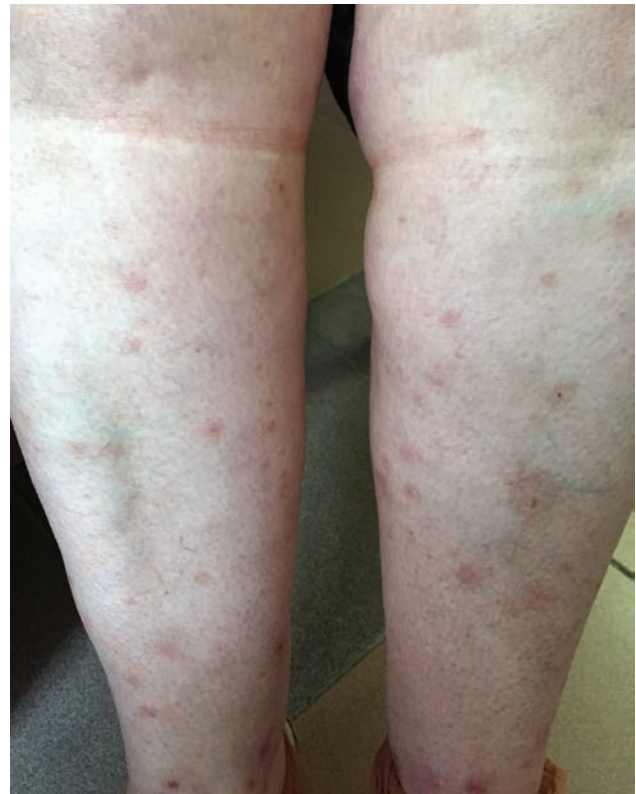8. ábra

- (a) Mellkas röntgen jobb oldali kötegezettséget mutat.
 (b) Mellkas CT-n apró nodularis elváltozások és alveolaris jellegű fedettség látható

3. beteg

A 49 éves nőbeteg anamnézisében gyermekkora óta ismert allergiás asthma bronchiale, recidív pansinusitis, orrpoly miatt opus, recidív otitis media, krónikus thyreoiditis. 2015 júniusában három hete fokozódó bőrtünetek miatt került felvételre klinikánkra. Felvételnél elsősorban mindkét alsó végtagot érintően, az alkarokon elszórtan megjelenve, lencsényi-ujjbegynyi, hyperaemiás papulákat, plakkokat észleltünk, melyek lábszárakon, lábfejekon helyenként kokárda rajzolatot mutatnak, illetve semibullosussá, bullosussá váltak. Boka, lábfej területén enyhe oedema volt tapintható (7. ábra).

Felvételét közvetlenül megelőzően, területileg illetékes ügyeleten készült laborjaiban 25%-os eosinophiliát észleltek (ref. $\leq 5,0\%$), bőrtünetek miatt 125 mg intravénás methylprednisolonet indítottak. Klinikánkon felmerült eosinophil granulomatosis polyangiitissel és bul-



9. ábra

Immunosuppresszív kezelést követően a tünetek regressziója látható

losus erythema multiforme lehetősége is. A szövettani vizsgálatról az ambulanter megkezdett szteroid kezelés miatt eltekintettünk. Klinikánkon megismételt laborvizsgálatokból emelkedett CRP (88,29 mg/L, ref. $\leq 4,6$ mg/L) szint és eosinophilia (5,8%, ref. $\leq 5,0$) emelhető ki. Vizelet és széklet benzidin vizsgálat negatív volt, hasi ultrahangon cholelithiasis ábrázolódott. Immunológiai vizsgálata emelkedett anti-MPO szintet (>100 U/ml; ref.: <5 U/ml, ELISA) és gyenge c-ANCA pozitívást (IF) igazolt. Mellkas röntgen felvételen a tüdő jobb oldalán kötegezettségek, mellkas CT-n apró nodularis elváltozások, alveolaris jellegű fedettség volt észlelhető (8. ábra). Bronchoscopya történt, a minta citológiai vizsgálata és bakteriológiai tenyésztése negatív volt. Anamnézisében szereplő és jelenleg is fennálló asthma bronchiale, recidív pansinusitis, az észlelt eosinophilia, tüdőinfiltrátumok, valamint a klinikai kép, ANCA pozitívást alapján az eosinophil granulomatosis polyangiitissel igazolható volt. Bontfektvése során 1 mg/kg dózissal szisztémás szteroid kezelést, illetve parenteralis, majd per os moxifloxacin terápiát indítottunk, bőrtünetei és laboreltérései jelentősen csökkentek (9. ábra). További kezelés céljából a Belgyógyászati Klinikára utaltuk. A tünetek háttérben a leukotrien antagonisták (montelukast) provokáló hatása felmerült, emiatt szedését tüdőgyógyászati javaslatra leállították. 2015. júliusban a Belgyógyászati Klinikán cyclophosphamide kezelést indítottunk (1200 mg/ciklus/hó) hat hónapon át, majd fenntartó kezelésként methotrexate-ra (15 mg/hét) váltottuk, emellett pedig mindvégig alacsony dózissal szteroid (8 mg methylprednisolon/nap) terápiában részesült. Az immunosuppresszív kezelés indítását követően (napi 8 mg methylprednisolon és a fenntartó methotrexate) tünetmentes, asthmás panaszai inhalatív készítményekkel jól kontrollálhatók. Kontroll mellkas CT vizsgálaton (2016. januárban) regresszió volt látható.

Megbeszélés

Az eosinophil granulomatosis polyangiitissel ritka, krónikus, szisztémás vasculitis, mely gyakori relapszusokkal jár,

bármely szervrendszert érinthet és hosszútávú immunszuppressziót igényel.

A betegség ismeretlen etiológiájú, de genetikai faktorokat (HLA-DRB1, DRB4) és bizonyos provokáló környezeti tényezőket feltételeznek a háttérben: infekciók, gyógyszerek, védőoltások, allergének (4), illetve más szervet érintő immunbetegség (8). A gyógyszerek közül korábban felmerült a leukotrién receptor antagonisták EGPA provokáló szerepe, de más nézetek szerint alkalmazásuk hatékonyabb asthma kontrollt segít elő, mely csökkentett pulmonológiai indikációjú szteroid dózist és a betegség manifesztálódását eredményezi az alacsonyabb szteroid adag mellett, vagyis az összefüggés nem ok-okozati. Néhány esetben viszont a leukotrién receptor antagonistá bevezetése nem járt a per os szteroid megvonásával az EGPA kialakulása előtt (9).

Az eosinophil granulomatosis polyangiitissel klasszikusan Th2 mediált kórkép, emelkedett interleukin (IL)-4, 13 szinttel. A szöveti károsodásban a felszaporodott eosinophil granulocytáknak és degranulációs fehérjéinek, a fokozott humorális immunválasz következményeként az ANCA által okozott neutrophil aktivációnak és granulációnak is van szerepe. Az újabb vizsgálatok a Th1/Th17/Treg sejtek egyensúlyának megváltozását és az IL-17A fokozott termelését is kimutatták, melyek elsősorban a granuloma képződésért felelősek. (10).

A betegség lefolyása során három fázist különítünk el: az első, prodromális szakaszban, az allergiás rhinitis, sinusitis, orr-melléküreg polyposis mellett a legjellemzőbb az asthma jelenléte. Ez a szakasz akár éveken át is fennállhat, kísérheti otitis media, halláscsökkenés, ritkábban izom és ízületi panaszok, láz, testsúlycsökkenés. A második, eosinophil szakaszra az eosinophil szaporulat és légúti (migráló tüdő infiltrátum), szív (elsősorban szívelégtelenség, myocarditis) és gyomor-bélrendszeri (hasi fájdalom, hasmenés, vérzés) érintettség jellemző. A harmadik, vasculitis fázisra a szisztémás tünetek (láz, fogyás, stb.) mellett bőrtünetek kialakulása, vese- (glomerulonephritis, veseelégtelenség) és idegrendszeri (mononeuritis multiplex, cerebrális vérzés) érintettség lehetséges társulása jellemző (11, 12). A bőrtünetek elsősorban az alsó végtagon és fejbőrön jelennek meg, palpálható purpura, erythema multiforme jellemző maculopapulosus exanthema, ritkábban vesicula, bulla, nodusok formájában. Amennyiben az eosinophil granulomatosis polyangiitissel diagnózis felmerül, a különböző szervi érintettségek kizárása szükséges, hiszen a kezelést és a prognózist is jelentősen befolyásolják (13). Fontos kiemelni, hogy a felsorolt tünetek megjelenése és a klinikai kép igen változatos (14).

Az EGPA diagnózisának felállításához a bevezetésben említett, American College of Rheumatology kritériumrendszeréből legalább 4 pont együttes fennállása szükséges. Laboratóriumi vizsgálat során eosinophilia (>10%), ANCA pozitivitás (átlagosan az esetek 40%-ban, perinucleáris festődés), emelkedett CRP, IgE és IgG4 szint mutatható ki. A legfrissebb tanulmányok alapján új biomarkereket is azonosítottak, melyek korrelálnak a betegség súlyosságával, mint az eotaxin, illetve eosinophil kationos fehérje, de klinikai felhasználásukhoz további vizsgálatokra van szükség (15). Differenciáldiagnosztikai szempontból ajánlott lépések az

egyéb ANCA asszociált vasculitisek, egyéb reaktív eosinophiliák (Toxocara, Strongyloides stercoralis, HIV, Aspergillus fertőzés), paraneoplasztikus hypereosinophila kizárása (16). A hypereosinophil szindrómához tartozó kórképektől való elkülönítésben segít, hogy ezen kórképekben nem jellemző az asthma, orr-melléküreg polyposis társulása, vasculitisre utaló szövettani eltérések nincsenek és jellemzően ANCA negatív az immunszerológia.

Az EGPA leglényegesebb szövettani megjelenése az eosinophilek szöveti felhalmozódása és/vagy necrotizáló vasculitis és/vagy extravascularis granulomaképződés társulása. A vasculitist fibrinoid necrosis és az érfal eosinophil infiltrációja jellemzi (11, 12).

Az EGPA diagnózisának felállítása után a legfontosabb a súlyosabb prognózist jelentő kardiális, vese, központi idegrendszeri és gyomor-bélrendszeri érintettség vizsgálata. Amennyiben a fenti szervérintettség közül bármelyik társul a tünetekhez és/vagy aktív tünetek, például tüdőérintettség, szemérintettség vagy fulmináns mononeuritis multiplex alakul ki, remisszió indukciós kezelés szükséges. Ez az EGPA kezelésében alapvetően fontos glükokortikoid mellett egyéb immunszuppresszáns (pl. intravénás pulzus vagy per os cyclophosphamide) kombinációját jelenti. Amennyiben életveszélyt jelentő szervi érintettség áll fenn, methylprednisolone pulzus terápia (15 mg/kg 3 napig) indítása szükséges. A glükokortikoidok önmagukban (1 mg/kg) is elégségesek a remisszió eléréséhez, amennyiben súlyos szervi érintettség nem áll fenn, mivel azonban a relapszus ráta magas és a fenntartó kezelés legalább 18-24 hónapig indokolt az ajánlások szerint, emiatt a glükokortikoid mellékhatásának csökkentése céljából kombinációs fenntartó kezelés javasolt. Azathioprine vagy methotrexate indítható a glükokortikoid kiegészítéseként (7).

A klasszikus immunszuppresszáns kezelésen túl esetközlések kapcsán sikeres eredményeket közöltek immunterápiás készítményekkel is, mint az anti-IgE tartalmú omalizumab. A rituximab kiméra típusú B lymphocytá ellenes monoklonális antitest, melyet már alkalmaznak egyéb ANCA-asszociált vasculitisek remisszió indukciójára, illetve hatékonyan bizonyultak fenntartó kezelésként is. Az EGPA esetében jelenleg az ANCA pozitív, súlyos, klasszikus terápiára nem reagáló betegeknek vagy akiknél kontraindikáció miatt a klasszikus kezelés nem adható, illetve veseérintettséggel járó esetekben javasolják a rituximab kezelést. Mepolizumab, humanizált, monoklonális IL-5 ellenes antitest alkalmazásával csökkenteni tudták a szteroid dependens betegek kortikoszteroid igényét, de a biológia terápia elhagyása után relapszus lépett fel (16). Újjonnan közölt esetismertetés során a szerzők beszámoltak a tyrozin kináz inhibitor imatinib mesylat sikeres alkalmazásáról EGPA esetében (17).

Klinikánkon az elmúlt 10 évben három beteget kezeltünk EGPA diagnózissal. Az első betegnél a klasszikus tünetek mellé mononeuritis multiplex is társult. Mindhárom betegünk kombinált remisszió indukciós kezelésben részesült. Az első betegnél két alkalommal relapszus alakult ki, illetve a második beteg is átmenetileg a glükokortikoid adagjának emelésére szorult. Mindhárom beteg rendszeres immunológiai kontroll alatt áll jelenleg is.

Következtetés

Jelentős előrelépés történt az elmúlt évtizedekben az ANCA asszociált vasculitisek pathogenesisének megismerésében és új kezelési lehetőségek felismerésében. Viszont az EGPA lapangó kifejlődése, sokszínű klinikai megjelenése miatt továbbra is kihívás elé állítja a klinikusokat. Betegeink eltérő kórlefordulása, tüneteiknek változatossága miatt tartottuk bemutatásra érdemesnek az eseteket és foglaltuk össze az irodalmi ismereteket.

IRODALOM

1. *Zehner M.*: [Vasculitis 2013. What are the changes introduced in the 2012 Chapel Hill Consensus Conference?]. *Orv Hetil* (2013) *154*(40), 1571-8.
2. *Jennette J. C., Falk R. J., Bacon P. A. és mtsai.*: 2012 revised International Chapel Hill Consensus Conference Nomenclature of Vasculitides. *Arthritis Rheum.* (2013) *65*(1), 1-11.
3. *Simon H. U., Rothenberg M. E., Bochner B. S. és mtsai.*: Refining the definition of hypereosinophilic syndrome. *J Allergy Clin Immunol.* (2010) *126*(1), 45-49.
4. *Greco A., Rizzo M. I., De Virgilio A. és mtsai.*: Churg-Strauss syndrome. *Autoimmun Rev.* (2015) *14*(4), 341-348.
5. *Piram M., Maldini C., Mahr A.*: Effect of race/ethnicity on risk, presentation and course of connective tissue diseases and primary systemic vasculitides. *Curr Opin Rheumatol.* (2012) *24*, 193-200.
6. *Masi A. T., Hunder G. G., Lie J. T. és mtsai.*: The American College of Rheumatology 1990 criteria for the classification of Churg-Strauss syndrome (allergic granulomatosis and angiitis). *Arthritis Rheum.* (1990) *33*(8), 1094-1100.
7. *Groh, M., Pagnoux C., Guillevin L.*: Eosinophilic granulomatosis with polyangiitis (formerly Churg-Strauss syndrome): where are we now? *Eur Respir J.* (2015) *46*(5), 1255-1258.
8. *Barzó P., Molnár L., Minik K.*: Basedow – kórral társult autoimmun thyreoiditis követő Churg-Staruss syndroma. *Orv Hetil* (1988) *129* (36), 1927-1930.
9. *Cuchacovich R., Justiniano M., Espinoza L. R.*: Churg-Strauss Syndrome associated with leukotriene receptor antagonists (LTRA). *Clin Rheumatol.* (2007) *26*, 1769-1771.
10. *Pagnoux C.*: Update in ANCA-associated vasculitis. *Eur J Rheumatol.* (2015) DOI: 10.5152/eurjrheum.2015.0043
11. *Bolognia J. L., Jorizzo J. L., Schaffer J. V.*: *Dermatology*. 3rd ed. Elsevier; (2012) 385-410 p.
12. *Bugovics E.*: Allergiás granulomatosis és vasculitis (Churg-Strauss syndroma). *Orv Hetil* (1987) *128* (20), 1043-1045.
13. *Guillevin L., Pagnoux C., Seror R. és mtsai.*: The Five-Factor Score revisited: assessment of prognoses of systemic necrotizing vasculitides based on the French Vasculitis Study Group (FVSG) cohort. *Medicine (Baltimore).* (2011) *90*(1), 19-27.
14. *Ruzics C., Folyovich A., Fehér Á. és mtsai.*: Szubakut polyneuropathiával járó Churg- Strauss-szindróma. *Orv Hetil* (2006) *147* (19), 899-901.
15. *Izquierdo-Domínguez A., Castillo A. C., Alobid I. és mtsai.*: Churg-Strauss Syndrome or Eosinophilic Granulomatosis with Polyangiitis. Sinusitis. (2016) *1*, 24-43.
16. *Groh, M., Pagnoux C., Baldini C. és mtsai.*: Eosinophilic granulomatosis with polyangiitis (Churg-Strauss) (EGPA) Consensus Task Force recommendations for evaluation and management. *Eur J Intern Med* (2015) *26* (7), 545-553.
17. *Laurence J-M., Werbrouck-Chiroux A., Garderet L. és mtsai.*: Efficacy of imatinib mesylate in a case of Churg-Strauss syndrome: evidence for the pathogenic role of a tyrosine kinase? *Rheumatology.* (2014) *53*(2), 378-9.

Érkezett: 2017. 09. 17.

Közlésre elfogadva: 2017. 10. 02.