

Multiplex actinicus keratosisek kezelése

Treatment of multiple actinic keratosis

GELLÉN EMESE DR., SZIMA GEORGINA DR., RÁCZ ANITA DR.,
SZÖDÉNYI ANNAMÁRIA DR., HEGEDŰS CSABA, HORKAY IRÉN DR.
Debreceni Egyetem Általános Orvostudományi Kar, Bőrgyógyászati Tanszék, Debrecen

ÖSSZEFOGLALÁS

Az UV sugárzásnak a photodermatosisek kialakulása mellett döntő szerepe van a photocarcinogenesisben és a photoagingben is. Az utóbbi évtizedekben a fehér bőrű populációban fokozatosan növekszik a melanoma és non-melanoma bőrdaganatok incidenciája. Az actinicus keratosisek, mint a laphámsejtes carcinomák prekursorai, a krónikus napfénykárosodás objektív jelzői. Ezt támasztja alá az is, hogy elsősorban a napfénynek kitett bőrterületeken fordulnak elő (arc, fülek, kopasz fejbőr, kézhát, alkarok feszítő felszíne) soliter vagy multiplex formában. A bőrdaganatok kialakulásának megelőzése érdekében elengedhetetlen a preventív stratégiák alkalmazása, melyek magukba foglalják az actinicus keratosisek aktív kezelését is.

Kulcsszavak:

UV sugárzás – actinicus keratosis –
mező carcinogenesis – fotodinamias terápia
– lézer

SUMMARY

UV irradiation plays a major role not only in the pathogenesis of photodermatosis but also in photocarcinogenesis and in photoaging as well. The incidence of melanoma and non-melanoma skin cancers has increased in the fair skinned population in the last decades. Actinic keratosis, precursors of squamous cell cancers, are the objective signs of chronic actinic skin damage. It is supported by their solitary or multiple presence on the sun exposed areas including the face, ears, bald scalp, dorsal hands and forearms. Therefore, preventive strategies and the active treatment of actinic keratosis are essential to avoid the development of skin tumors.

Key words:

UV exposure – actinic keratosis –
field carcinogenesis – photodynamic therapy
– laser

Az elmúlt évtizedekben a napfény ultraibolya sugárzásának adverz dermatológiai hatásai gyakoribbá váltak a környezeti változások következtében (a légkör védő ózon rétegének károsodása, kemikáliák az iparban és mezőgazdaságban, fotoszenzibilizáló gyógyszerek, stb). Ennek következtében egyre több photodermatosiszt diagnosztizálunk (1). Például az első hazai hydroa típusú erythropoeticus protoporphyriát 1967-ben közöltük (2). Azóta további 24 esetet diagnosztizáltunk a debreceni Bőrklínikán, amelyek nagy többsége familiáris halmozódású. Beteganyagunkban a ferrokrelatáz génjében identifikált mutációk közül 1997-ben Dr. Remenyik Éva azonosított egy új mutációt (3). A photodermatosisek mellett meghatározó szerepe van az UV fénynek a photocarcinogenesisben és a photoagingben is (4, 5). Az utóbbi évtizedekben megnőtt a hámsejt eredetű praecancerosisek pl. actinicus keratosisek (AK) és a malignomák (laphámsejtes és basalsejtes carcinomák) száma is a melanoma malignum mellett. (6) Az AK a laphámsejtes carcinomák praecancerosisei, a krónikus napfénykárosodás pre-

diktorai (7). Multiplex jelenlétük egy adott régióban ún. mező carcinogenesisist rejt, amelynek értelmében nemcsak az AK-ok, hanem a környező bőr is tartalmaz bizonyos genetikai eltéréseket, melyek egy idő után újabb AK-ok megjelenéséhez vezetnek (7, 8). Ezáltal az egész „mező” aktív kezelése szükséges a betegek hatékony ellátása érdekében (9).

Az actinicus keratosisek epidemiológiája

Az epidemiológiát illetően nem állnak rendelkezésre pontos populáció-alapú incidenciacsúsz és prevalencia ráták. Azonban elmondható, hogy prevalenciája a legmagasabb olyan fehér bőrű egyének körében, akik az Egyenlítőhöz közel élnek. Így Ausztráliában az emberek közel 40%-át érinti. (10, 11, 12.) Incidenciája az életkor előrehaladtával nő. A szubtrópusi Ausztráliát tekintve, 30-69 év között a férfiaknál 53%, a nőknél 30%-os az incidenciacsúsz ráta (13).

Az actinicus keratosisek kialakulásának pathomechanizmusa

A krónikus UV expozíció központi szerepet játszik az AK-k pathogenesisében. Az UVB sugárzásnak direkt mutagén hatása van a DNS-re ciklobután pirimidin dimerek és 6-4 photoproduktumok létrehozása révén. UVA sugárzás hatására reaktív oxigén szabadgyökök képződnek, melyek a nukleinsav, membrán lipidek és proteinek oxidatív károsodását okozzák. Ezek az oxidatív károsodások a normál szignál transzdukciós folyamatok megváltozásához és abnormális sejtproliferációhoz vezetnek. Az UV sugárzásra válaszul p53 expresszálódik és aktiválódik az epidermisben. A p53 szerepet játszik a sejtciklus megállításában és a DNS reparációs enzimszisztéma aktiválásában. Kijavíthatatlan DNS károsodás esetén apoptosist indukál. A p53 mutáció egy korai lépés a tumorigenezisben, amelyen felül más mutációk is létrejönnek a tumorszuppresszor géncsoportban és az onkogénekben. Emellett az UV-indukálta gyulladásnak (COX-2) és immunszuppresszióknak (Foxp3⁺ T reg sejtek emelkedett száma, transz-urokánsv izomerizációja cisz-urokánsvá) is kiemelt jelentősége van az AK-k pathomechanizmusában (14, 15, 16). Egyes feltételezések alapján a humán papilloma vírus (HPV) szerepe is felmerült a fertőzött keratinocyták E6 és E7 virális onkoproteinek expressziója révén (14, 17).

Rizikófaktorok

Elsődleges rizikófaktorok az idősebb életkor, a férfi nem, a magas kumulatív napfény expozíció, a világos bőrtípus és az immunszuppresszió fennállása (12, 18, 19). Az utóbbi miatt különös tekintettel kell lennünk a szervtranszplantált betegekre, akik krónikusan immunszupprimáltak. Esetükben a fenti tényezők mellett bizonyos immunszuppresszív gyógyszerek (azathioprin, cyclosporin A, tacrolimus), az immunszuppresszió hosszabb időtartama, az átültetett szerv típusa (szív/tüdő > vese > máj), magasabb életkor transzplantációkor, alacsony CD4⁺ sejtszám, HPV 5,8 infekció jelenléte járulnak hozzá a fokozott bőrdaganat kockázathoz (20). Bőrtumorok fokozott megjelenésére számíthatunk olyan genetikai szindrómában szenvedő betegnél, akiknél a DNS reparációs mechanizmus, melanin bioszintézis érintett vagy az UV sugárzás okozta károsodásra való fokozott érzékenység jellemző (1).

Az actinicus keratosisek lefolyása

Az AK-k jelenléte megfelelő kezelés hiányában egy dinamikus, de krónikus folyamat. A meglévő AK-ok képesek spontán regrediálni, malignus transzformáció révén lap-hámsejtes carcinomává (SCC) átalakulni, illetve az aktuális állapotukban megmaradni. A tanulmányok többsége alapján soliter AK esetén 20-30% közötti a regresszió aránya, multiplex AK esetén a betegek 0-7,2%-ánál következik be regresszió. Egy AK SCC-vé történő progresszióját illetően 0,24-1,4% a rizikó évente (7, 12, 21). Habár alacsony az

SCC-vé történő átalakulás esélye, azonban nem ismertek azok a prognosztikai faktorok, amelyek alapján eldönthető lenne, hogy mikor számíthatunk erre. Ráadásul egy tanulmány alapján azon AK-k esetén várható a leggyakrabban invazív SCC-vé való progresszió, ahol az atípusos keratinocyták döntően az epidermális basalis rétegre korlátozódnak (I-es grádus) (22). Ez is alátámasztja, hogy minden AK-t adekvátan kell kezelni (21).

Kezelési lehetőségek

Az AK-k számától függően elkülönítünk az adott lézióra irányuló és ún. mező terápiákat (9, 19, 23, 24). Az utóbbi révén lehetőség nyílik nemcsak a meglévő AK-k destruktív eltávolítására, hanem a szubklinikus atípusos keratinocyták eliminálására is egy krónikusan napfénykárosodott bőrterületen belül. Amennyiben az egy régió belüli AK-k száma nem haladja meg az ötöt, elsősorban cryoterápia, hyperkeratotikus AK esetén elektrodisszekció kürettázzsal ajánlott. Az utóbbi esetben lokális anesztézia szükséges és fennáll a heg kialakulásának esélye. Shave biopszia esetén pedig szövettani vizsgálatra is lehetőség nyílik a klinikailag SCC-re gyanús esetekben. Egy régió belüli legalább 6 AK és krónikusan napfénykárosodott bőr esetén mező kezelés szükséges. Általa nemcsak a látható, hanem a szubklinikus AK-ok is hatékonyan kezelhetők (25). A mező kezelése közé sorolható az 5-fluorouracil (5-FU), imiquimod, diclophenac, fotodinámiai terápia (PDT), ablatív lézerek (CO₂, Er: YAG), és az ingenol mebutát (9, 19, 22, 23). Bármelyik kezeléssel párhuzamosan mechanikus (kalap, hosszú ujjú ruházat, napszemüveg) és kémiai (fényvédők) fényvédelmi módszerek alkalmazása is javasolt (19). Munkacsoportunk az ablatív lézerek és a fotodinámiai terápia hatékonyságát vizsgálja multiplex actinicus keratosisek kezelése során.

Fizikai kezelési lehetőségek

Cryoterápia

Ideális abban esetben, ha az AK-k elszórtan helyezkednek el vagy kevesebb mint öt van belőlük, illetve azon betegeknél, akiknél nem kivitelezhető a mező terápia (23). A folyékony nitrogénnel végzett cryoterápia (-195,8 °C) spray formában (cryogun) vagy kontakt úton alkalmazható, az epidermális keratinocyták károsítását okozza. A keratinocyták apoptosisa már -40 és -50 °C-on bekövetkezik. A mélyfagyasztás akkor eredményes, ha több ciklusban végzik, ezért kioldás után több alkalommal ismétlendő. A cryokezelés klinikai tünetei 5 fázisban zajlanak: bőrpír, oedema, hólyagképződés (24 óra múlva), mumifikálódás (kb. 14 nap után kilökődés, fekélyképződés), hámosodás vagy hegeképződés. Hatásmechanizmusa 3 fázissal, a hőtranszfer, a sejtkárosodás és a gyulladás fázisával jellemezhető (26). Egyszerűen és gyorsan alkalmazható, a betegek általában jól tolerálják, lokális érzéstelenítést nem igényel. Nincs standardizált protokoll a fagyasztás időtartamára és a kezelé-

sek számára vonatkozóan. Irodalmi adatok alapján a hatás-mellékhatást figyelembe véve az 5-10 secundumig tartó fagyasztási idő tekinthető optimálisnak. Terápiás hatékonysága 39-83% közötti (24). A kezelés megismétlése a 12 hónapon belül kialakuló 1,2-12%-os rekurrencia ráta miatt gyakran szükséges (27). A fagyasztást követően erythema, oedema, hólyagok, infekció, hegek, illetve tartós hypo- vagy hyperpigmentáció alakulhat ki (21, 27, 28). A kezelés kontraindikációját ismeretlen eredetű vérképzőszervi zavarok, hideg intolerancia, Raynaud betegség, hideg urticaria, cryoglobulinaemia, kollagén és autoimmun betegségek jelentik (27). 5%-os 5-fluorouracillal, 5%-os imiquimoddal és ALA/MAL-PDT-vel való összehasonlítását illetően, alulmaradt mindhárom kezelési módszerrel szemben a hatékonyságát illetően. Ezért elsősorban soliter AK-ok kezelésére ajánlják (28).

Sebészeti beavatkozás

Abban az esetben ajánlott, amikor klinikailag gyanú van invazív SCC kialakulására (24).

Kürettázs és elektrokoaguláció

Izoláltan jelenlévő, hyperkeratotikus AK-k kezelésére ajánlott. Az atípusos sejtek mechanikus eltávolítása mellett vérzéscsillapítást is biztosít. Terápiás hatékonyságára vonatkozó vizsgálatok nem állnak rendelkezésre. Mellékhatásként infekció, hegeképződés és pigmentációs zavarok alakulhatnak ki (23, 24, 29).

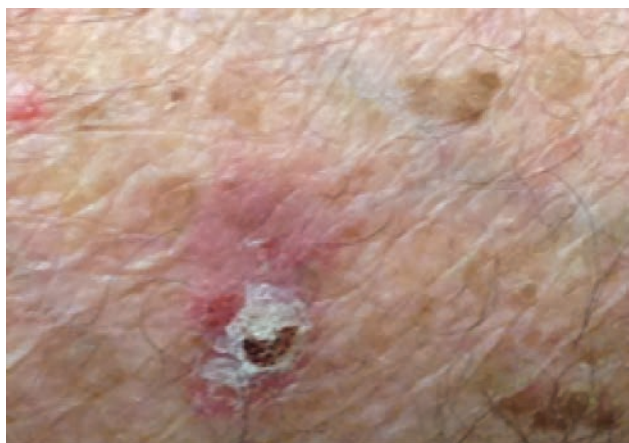Lézeres kezelés

Az AK-k ablatív kezelési lehetőségei között szerepel az Erbium: Yttrium-Aluminium-Garnet (Er:YAG) és szén-dioxid (CO₂) lézerek alkalmazása izolált vagy kisszámú AK-k esetén csakúgy, mint többszörös, mező carcinogenesis által érintett bőrfelületen (19).

A debreceni Bőrgyógyászati Klinikán egy 2940 nm hullámhosszúságú infravörös Er:YAG lézer áll rendelkezésre ablatív kezelések céljából. A készülék a középső infravörös tartományban emittál, mely a víz elnyelődési maximumához esik igen közel (3000 nm). Mivel a víz magas koncentrációban van jelen a szövetekben, mint kromofór targetként

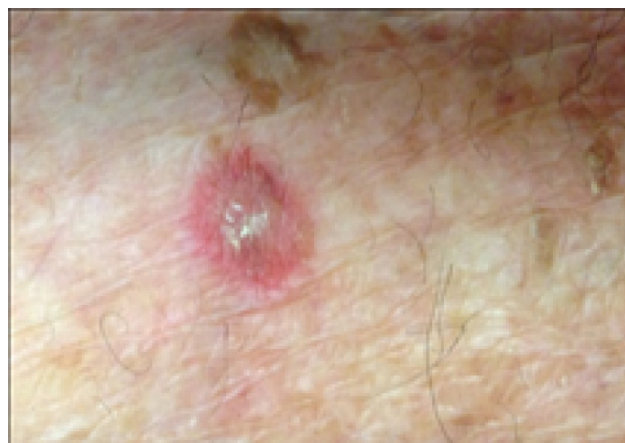szolgál a lézerfénynek, így az Er:YAG lézer felszínes szöveteltávolításra kiválóan alkalmazható. Frakcionált ablatív és teljes felület ablatív módban alkalmazható, a teljes felület ablatív esetén egyenletes síkban történik a szöveteltávolítás, míg frakcionált üzemmód esetén a bőrfelszínre merőlegesen oszlopszerű, mikroszkopikus hőkárosodási zónák keletkeznek, melyek a dermis mélységéig terjednek. Mivel ezeket az oszlopokat egészséges szövetek övezik, így a regenerációs idő a teljes ablatióhoz képest jelentősen rövidebb, gyorsabb a sebgyógyulás, mely által a mellékhatások gyakorisága is jelentősen csökken. Ez utóbbi módszerrel kezelt bőrfelületnek akár 60%-a intakt maradhat, így a sebgyógyulás 2-3 napra rövidül, ugyanakkor eredményes a bőrmegújító hatása. Teljes ablatióval 7-10 nap gyógyulási idővel számolhatunk. Az ablatív mélységet és az izolált oszlopok sűrűségét a készülékeken módosíthatjuk betegenként, személyre szabottan. A felületi szöveteltávolítás alkalmazása révén az AK-k terápiajában is eredményes eszköz. A beavatkozás után a kezelt bőrfelületen steril gyulladás alakul ki, amely fokozza a sejtek anyagcseréjét, megújulását. A gyógyulás során a bőr kollagén rostjai megújulnak, és spirál alakzatot vesznek fel, ezáltal a bőr megfeszül, rugalmasabbá válik, a ráncok kisimulnak. Az ablatív lézeres kezelés biztonságos és hatékony, már az első alkalmazás után is jó eredményeket mutat (30). Szövettanilag a kezelést követően a korai szakaszban enyhe perivasculáris polymorphonuclearis és eosinophil sejtes beszűrődés látható, ezt követően neocollagenesis jön létre (31). A teljes érintett bőrfelszín kezelése hosszú és hatékony profilaxist nyújt az AK-kal szemben és csökkenti az SCC-vá való átalakulás kockázatát (32, 33). Irodalmi adatok alapján a teljes remisszió 90% körüli (28). Mellékhatásként fájdalom, gyulladás, hypo- és hyperpigmentáció, hólyag- és purpura képződés, pörkösödés, késleltetett gyógyulás és gyulladást követő erythema lehet jelen (30, 31). Fontos a megfelelő fényvédelem betartása a kezelést megelőző 6 hétben és az azt követő 6 hónapban (32).

Klinikánkon az Er:YAG lézer frakcionált ablatív és teljes felület ablatív módszerrel történő kezelését hasonlítottuk össze azon célból, hogy megítéljük klinikailag alkalmas-e a frakcionált Er:YAG lézer kezelés az AK-ok



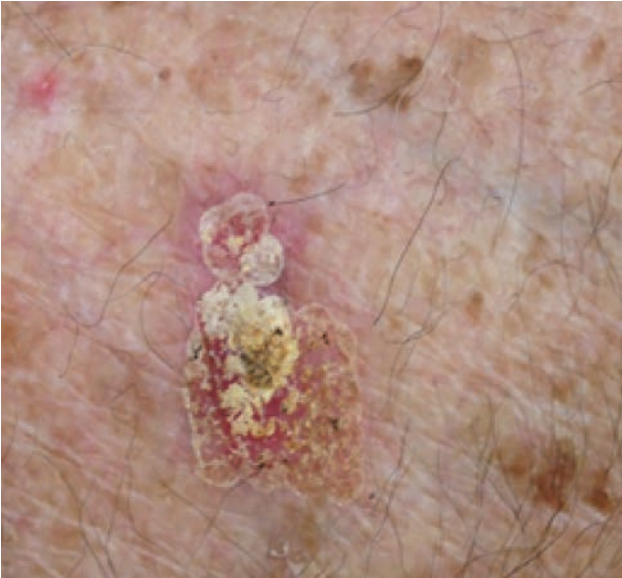1.a ábra

AK teljes ablatív lézer kezelés előtt



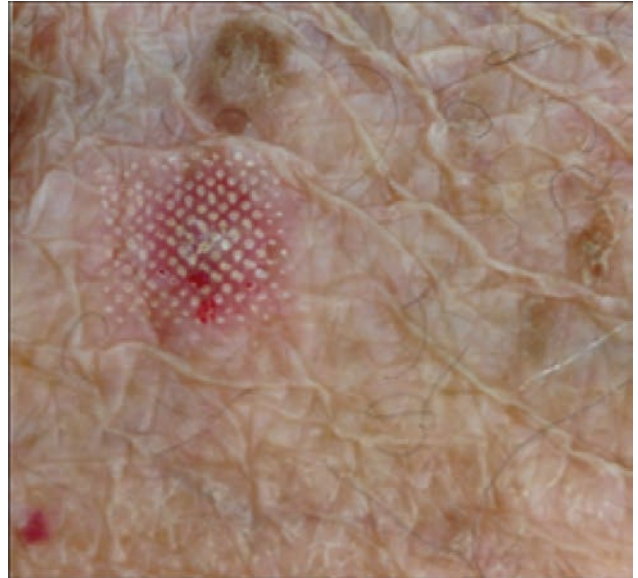
1.b ábra

AK frakcionált ablatív lézer kezelés előtt



2.a ábra

AK teljes ablatív lézer kezelés után közvetlenül



2.b ábra

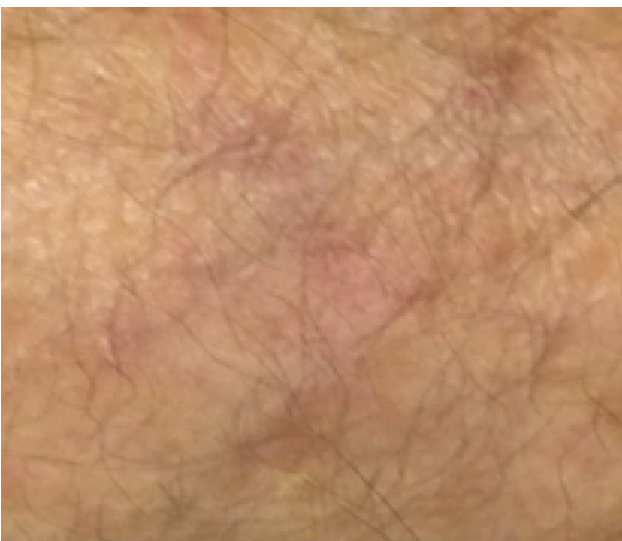AK frakcionált ablatív lézer kezelés után közvetlenül

terápiájára, a teljes ablatív kezeléshez képest (1.a, b, 2.a, b ábra). 6 hónappal a lézeres kezelése után kiváló, recidívamentes státuszt eredményezett a teljes felszín abláció és a frakcionált abláció is (3.a, b ábra), továbbá hat hónappal a lézeres kezelése után sem a teljes ablatív, sem a frakcionált ablatív módszerrel kezelt területen nem voltak láthatóak az AK-k hisztopatológiai jelei a szövettani metszeteken.

Fotodinámiás terápia (PDT)

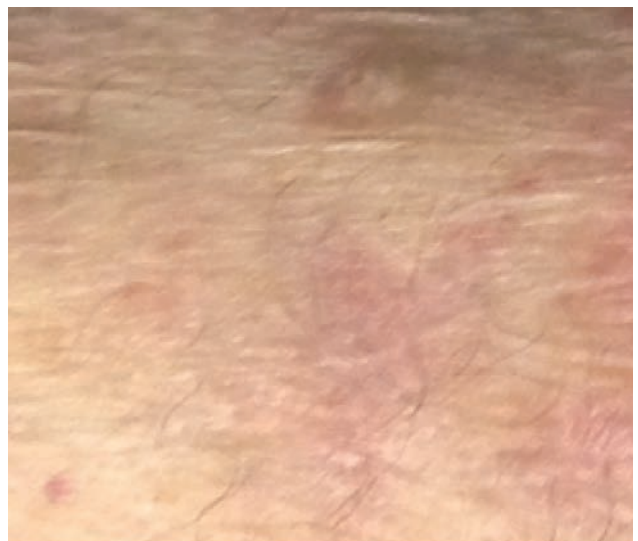A PDT-hez alapvetően három dologra van szükség: fényérzékenyítő anyagra, fényforrásra és oxigénre. A leggyakrabban alkalmazott fényérzékenyítő anyagok az 5-aminolevulinsav (5-ALA) és a methylaminolevulinsav (MAL). Krém, gél és folyadék formájában vannak kereskedelmi forgalomban. Az inkubációs idők készítményenként változhatnak, de általában

a fényérzékenyítő anyag alkalmazását követő három óra múlva történik a kezelt terület megvilágítása kék (USA-ban) vagy vörös fényel (Európában) (34). A fényérzékenyítő anyagot elsősorban a gyorsan osztódó praemalignus és malignus sejtek veszik fel és alakítják át protoporfirin IX-é, amelyet megvilágítva reaktív oxigén szabadgyökök képződnek a sejtek apoptózisát és necrosisát okozva. A sejthalál mellett a vaszkulátúra destrukcióját is okozza, valamint a veleszületett és szerzett immunválasz aktiválásával tumor-ellenes immunválaszt generál (35). Mindezek mellett kedvezően befolyásolja a fotoaginget is a dermisre kifejtett indirekt hatások (neokollagenézis és az elasztikus rostok degradációjának fokozása) révén (36). A mellékhatásokat tekintve a kezelés során égő érzés jelentkezik, amely fájdalommal fokozódik. A PDT által fototoxikus reakció alakul ki, melynek következtében az epi-



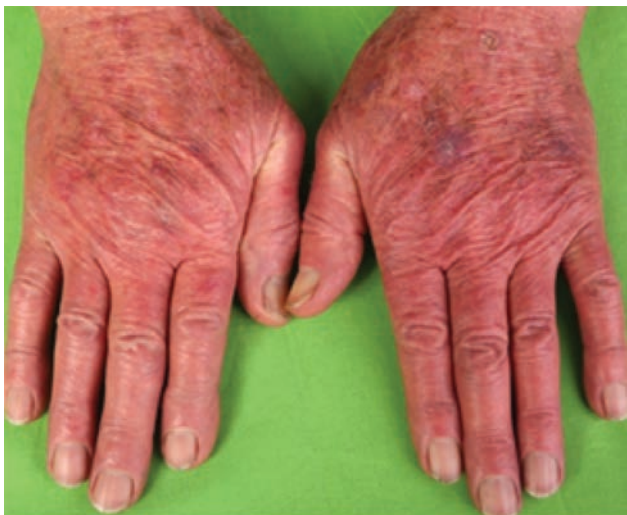3.a ábra

6 hónappal teljes ablatív lézer kezelés után



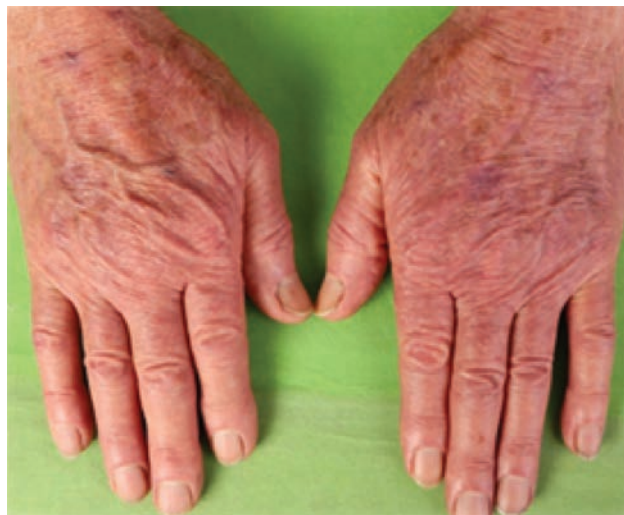3.b ábra

6 hónappal frakcionált ablatív lézer kezelés után



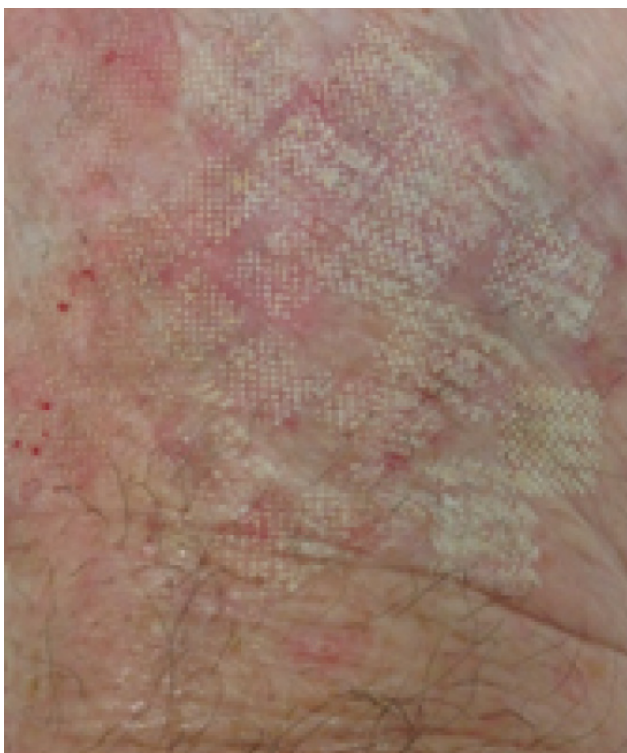
4. ábra

Kiindulási állapot (jobb kézhát konvencionális PDT-vel, bal kézhát Er:YAG lézerrel kombinált PDT-vel kezelve)



6. ábra

3 hónappal a kezeléseket követően



5. ábra

Közvetlenül az Er:YAG lézer előkezelést követően

dermis lehámlik, új hám képződik, ezáltal a bőr egyenetlensége csökken, a pigmenteltérések is javulnak. Kiváló kozmetikai eredménnyel gyógyul. Előnye a többi kezeléssel szemben, hogy a hegek kialakulásának esélye csekély. Ritkán hypo/hyperpigmentáció figyelhető meg a kezelés helyén. A kezelések számát illetően nincs limit, a metylaminolevulinsav alkalmazása esetén két egymást követő kezelés javasolt 1 hetes különbséggel (34). Terápiás hatékonysága széles skálán mozog, 59-92% közötti, azonban a rekurrencia 1 évvel a kezelést követően 17% körüli irodalmi adatok alapján (37). A PDT alkalmazásának

egyik limitációja lehet az erős fájdalom, melynek minimalizálása érdekében a daylight PDT protokollját alkották meg. Ennek során a fényérzékenyítő anyag felvitelét követő 30 percnél meg kell kezdeni a kétórás napfény expozícióval (38). A kezelést követő néhány óra múlva már kialakulnak a klaszteres PDT-t követően látható klinikai jelek (erythema, oedema, majd erosiók). Hatékonyságát illetően nem különbözik szignifikánsan a konvencionális PDT-től, miközben a fájdalom jelentős mértékben lecsökken (39, 40).

Irodalmi adatok alapján a PDT terápiás hatékonyságát frakcionált ablatív lézer (CO₂, Er:YAG) előkezeléssel lehet növelni. A frakcionált ablatív lézer előkezelés során apró lyukak keletkeznek az epidermisen, melyek a fényérzékenyítő anyag hatékonyabb penetrációját teszik lehetővé. Az eddig közölt eredmények alapján az ezen módszerrel kiegészített PDT hatékonysága 87-100% közötti (41, 42).

A debreceni Bőrgyógyászati Klinikán is folyamatban van egy összehasonlító vizsgálat az Er:YAG lézerrel előkezelte PDT és a konvencionális PDT terápiás hatékonyságát és fotorejuvenációs hatását illetően multiplex actinicus keratosisok kezelése során (4., 5. ábra). Az eddig kezelt betegek adatai alapján mindkét kezelési módszerrel szignifikánsan csökkent az AK-k száma 3 (6. ábra), illetve 12 hónappal a kezelést követően. Ezen felül csökkent a p53 pozitív sejtek száma is 3 hónappal a kezeléseket követően. Azonban a lézerrel kombinált PDT 3 hónappal a kezelést követően szignifikánsan hatékonyabb volt a konvencionális PDT-nél. Másrészt a fotoaging objektív jeleit illetően mindkét kezelési módszerrel szignifikánsan csökkent a globális fotoaging, a durva és finom ráncok, valamint a teleangiectasiák száma.

Lokális kezelési lehetőségek

5- Fluorouracil (5-FU)

0,5% és 5%-os formában van kereskedelmi forgalomban. A timidilát-szintetáz gátlásával gátolja a DNS szinté-

zist és kisebb mértékben az RNS-transzkripciót az osztódó sejtekben. Az 5%-os formát naponta egyszer-kétszer 2-4 héten át, a 0,5%-os formát naponta egyszer 1-4 héten át ajánlott alkalmazni. Hatékonysága 43-96% közötti, mely növelhető kötésben, chemowrap (egész mezőre egyenletesen felvitt, egy héti kötésben tartva) formájában. Egyszerre maximum 500 cm²-nyi terület kezelhető. A kezelés helyén égő érzés, fájdalom, erythema és erosiók kialakulásával számolhatunk. Dihydropyrimidin dehydrogenáz deficiens egyéneknél szisztémás toxicitáshoz (fejfájás, inszomnia, irritabilitás, stomatitis, leukocytosis, thrombocytopenia, neutropenia, neurotoxicitás) vezethet. Ezen felül nem ajánlott alkalmazni acnés, rosaceás illetve melasmával rendelkező betegek esetén. (19, 23, 24, 29, 43, 44). A 0,5% és az 5%-os 5-fluorouracil terápiás hatékonyságát összehasonlító tanulmányban nem volt szignifikáns különbség a kettő között, azonban a 0,5%-os koncentráció esetén jelentősen kevesebb mellékhatásokat tapasztaltak (45). Ennek alapján elsősorban a 0,5%-os forma alkalmazását ajánlják multiplex AK-ok kezelésére (19). ALA-PDT-vel összehasonlítva, nem volt jelentős különbség a két kezelési forma között a hatékonyságukat illetően (46).

Imiquimod

2,5%, 3,75% és 5%-os formában kapható. Míg a 2,5% és a 3,75%-os krém esetén 2 héten át napi egyszeri alkalmazást követően 2 hét szünetet javasolnak, addig az 5%-os krémmel 3 napon át naponta egyszer 4-16 héten át történő kezelést ajánlott (19). Négy hét alkalmazást követően értékelni kell a klinikai választ és amennyiben az nem kielégítő, további 4 hétig folytatható a kezelés. Egy tasak 250mg 5% imiquimodot tartalmaz és 25cm² terület kezelésére elegendő (24). A hatás eléréséhez a krémnek legalább 8 órát az érintett bőrfelületen kell lennie, ezért érdemes este felvinni és reggel lemosni. A lokálisan kialakuló „terápiás” gyulladást nem szabad gátolni, ezért szükséges felvilágosítani a beteget arról, hogy a kezelés ideje alatt kerülje az erősebb gyulladáscsökkentő krémek használatát. Hatásmechanizmusát tekintve, az imiquimod stimulálja a veleszületett és az adaptív immunválaszt, valamint serkenti a proinflammatorikus citokinek termelődését (pl. IFN- α , TNF- α , IL-1, IL-6, IL-8, IL-10, IL-12) a Toll-like receptorok (TLR7 és TLR8) aktiválása révén (47). Immunmoduláns hatása mellett ismert tumor- és vírusellenes hatása is. Mivel maga az imiquimod nem rendelkezik közvetlen citotoxikus hatással, a sikeres terápiához nélkülözhetetlen a beteg saját immunválasza. 12 héten át hetente háromszor alkalmazott kezelés a betegek 84%-ában sikeresnek bizonyult. A kezelt területen egy év alatt a recidívák aránya 10%, míg két év alatt 20% volt 5%-os imiquimoddal (48). Az alkalmazás helyén erythema, erosiók alakulnak ki, ritkán viszont szisztémás mellékhatásokkal (influenza-szerű tünetek, fatigue, fejfájás, myalgia) is számolhatunk. A lokális reakciókon (bőrpír, enyhe nedvezés, pörkképződés, viszketés) kívül lényeges mellékhatást, ami a kezelés felfüggesztését vonta maga után, csak az esetek 2-4%-ában írtak le (19, 23, 24, 29, 43, 48). Az 5%-os imiquimod terápiás hatékonyságát 5%-os 5-fluorouracillal, és MAL-PDT-vel összehasonlítva, nem volt szignifikáns kü-

lönbség egyik módszerrel sem (28). Egy meta-analysis során - mely öt randomizált, dupla-vak vizsgálat eredményét ölelte fel -, 1293 beteget kezeltek 12-16 héten át 5%-os imiquimod krémmel vagy placebóval. A vizsgálatok lezárását követően az 5% imiquimoddal kezelt csoportban a betegek 50%-ánál tapasztaltak teljes tünetmentességet, míg a placebo krémet használóknál 5% volt a tünetmentességet elérő betegek aránya. Ezzel szemben a 3,75%-os imiquimod krém 2 héten át naponta egyszeri alkalmazását követően 92%-kal csökkent az aktinikus keratosisok száma és a mellékhatások is jobban tolerálhatóak voltak (47).

Diclophenac

A 3%-os diclophenac gél 2,5%-os hyaluronsavval kombinálva van kereskedelmi forgalomban. A cyclooxygenáz útvonal gátlásával a prosztaglandinok, többek között a prosztaglandin E2 termelődését csökkenti. Naponta kétszer, 8-12 héten át ajánlott alkalmazni. Terápiás hatékonysága 31-47% közötti, azonban 1 év után a rekurrencia 21%. Bőrszárazság, viszketés, kontakt ekzema alakulhat ki használatát követően. Ritkán hepatotoxicitáshoz vezet (19, 23, 24, 29).

Ingenol mebutát

Az egyik legújabb terápiás lehetőség. Az Euphorbia pepulus növény nedvéből vonják ki. Gyors sejtnecrosis indukciója mellett neutrophil-mediált antitest-dependens cellularis citotoxicitást vált ki. 0,015% és 0,05%-os formában van kereskedelmi forgalomban. A 0,015% koncentrációjú gélt az arcrára és a fejbőrre naponta egyszer 3 napon át ajánlott alkalmazni, míg a 0,05%-osat a törzsön és végtagokon lévő AK-k kezelésére ajánlják naponta egyszer két napon át. Terápiás hatékonysága 34-43% közötti. Mellékhatásként fájdalom, viszketés, irritáció, infekció, erythema, hámlás és bőrszárazság jelentkezhet, valamint szisztémás reakcióként fejfájás, periorbitalis oedema, conjunctivitis, nasopharyngitis, szemfájdalom, herpes zoster, súlyos túlérzékenységi reakció alakulhat ki (19, 23, 24, 29, 49).

Megbeszélés

Az AK-k megjelenése egy adott bőrtületen krónikus napfénykárosodást tükröz. Kialakulásuk során fennáll a laphámsejtes carcinomává való átalakulás lehetősége. Többféle kezelési mód áll rendelkezésre, attól függően, hogy soliter vagy multiplex számban vannak jelen. Multiplexen jelenlévő AK-k esetén már a környező bőr is tartalmaz elteréseket, így a mező kezelése közül érdemes választani, hogy a recidívák számát és a laphámsejtes carcinomává való progresszió lehetőségét csökkentsük. A terápia kiválasztásakor figyelembe kell venni az AK-k jellege mellett a kezelések hatékonyságát, időtartamát, tolerálhatóságát és a betegnek az adott kezeléshez való adherenciáját.

Fontos kiemelni, hogy az aktív kezelés mellett a preventívra is hangsúlyt kell fektetni és megfelelő fényvédelmi módszerekre oktatni a betegeket, különös tekintettel az immunosupprimáltakra.

IRODALOM

1. *Horkay I.*: Klinikai photodermatologia. 1st ed. Debrecen: Medicina; (2008).
2. *Horkay I., Szabó É., Martini E.*: Protoporphyrin erythropoietica. BVSZ. (1967) 43, 259.
3. *Remenyik E., Lanyon G. W., Horkay I. és mtsai*: Erythropoietic protoporphyria: A new mutation responsible for exon skipping in the human ferrochelatase gene. *J Invest Dermatol.* (1998) 111, 540-541.
4. *Elmet C. A., Athar M.*: Milestones in photocarcinogenesis. *J Invest Dermatol.* (2013) 133(E1), E13-17.
5. *Bosch R., Philips N., Suárez-Pérez J. A. és mtsai*: Mechanisms of photoaging and cutaneous photocarcinogenesis, and photoprotective strategies with phytochemicals. *Antioxidants.* (2015) 4(2), 248-268.
6. *Kozma B., Melody J. E.*: Photocarcinogenesis an epidemiologic perspective on ultraviolet light and skin cancer. *Dermatol Clin.* (2014) 32(3), 301-313.
7. *Riegel D. S., Gold L. F. S.*: The importance of early diagnosis and treatment of actinic keratosis. *J Am Acad Dermatol.* (2013) 68 (1 Suppl 1), S20-S27.
8. *Braakhuis B. J., Tabor M. P., Kummer J. A. és mtsai*: A genetic explanation of Slaughter's concept of field cancerization: evidence and clinical implications. *Cancer Res.* (2003) 63(8), 1727-1730.
9. *Ceilley R. I., Jorizzo J. L.*: Current issues in the management of actinic keratosis. *J Am Acad Dermatol.* (2013) 68 (1 Suppl 1), S28-S38.
10. *Frost C. A., Green A. C., Williams G. M.*: The prevalence and determinants of solar keratoses at a subtropical latitude (Queensland, Australia). *Br J Dermatol.* (1998) 139(6), 1033-1039.
11. *Rosen T. R., Leibold M. G.*: Prevalence and awareness of actinic keratosis: Barriers and opportunities. *J Am Acad Dermatol.* (2013) 68 (1 Suppl 1), S2-S9.
12. *Green A. C.*: Epidemiology of Actinic Keratoses. *Curr Probl Dermatol.* (2015) 46, 1-7.
13. *Frost C., Williams G., Green A.*: High incidence and regression rates of solar keratoses in a Queensland community. *J Invest Dermatol.* (2000) 115(2), 273-277.
14. *Berman B. és mtsai*: Pathobiology of actinic keratosis: Ultraviolet-dependent keratinocyte proliferation. *J Am Acad Dermatol.* (2013) 68 (1 Suppl 1), S10-S19.
15. *Wei J., Kok L. F., Byrne S. N. és mtsai*: Photodamage: all signs lead to actinic keratosis and early squamous cell carcinoma. *Curr Probl Dermatol.* (2015) 46, 14-19.
16. *Ratushny V., Gober M. D., Hick R. és mtsai*: From keratinocyte to cancer: the pathogenesis and modelling of cutaneous squamous cell carcinoma. *J Clin Invest.* (2012) 122(2), 464-472.
17. *Frazer I. H.*: The Actinic Keratosis Virome: Can We Prevent Squamous Cell Carcinoma with a Vaccine? *Curr Probl Dermatol.* (2015) 46, 28-35.
18. *Tessari G., Girolomoni G.*: Nonmelanoma skin cancer in solid organ transplant recipients: update on epidemiology, risk factors, and management. *Dermatol Surg.* (2012) 38(10): 1622-1630.
19. *Werner R. N., Stockfleth E., Connolly S. M. és mtsai*: Evidence- and consensus-based (S3) Guidelines for the Treatment of Actinic Keratosis – International League of Dermatological Societies in cooperation with the European Dermatology Forum – Short version. *J Eur Acad Dermatol Venereol.* (2015) 29(11), 2069-2079.
20. *Tufaro A. P., Azoury S. C., Crompton J. G. és mtsai*: Rising incidence and aggressive nature of cutaneous malignancies after transplantation: An update on epidemiology, risk factors, management and surveillance. *Surg Oncol.* (2015) 24(4), 345-352.
21. *Werner R. N., Sammain A., Erdmann R. és mtsai*: The natural history of actinic keratosis: a systematic review. *Br J Dermatol.* (2013) 169(3), 502-518.
22. *Fernandez-Figueras M. T., Carrato C., Saenz X. és mtsai*: Actinic keratosis with atypical basal cells (AK I) is the most common lesion associated with invasive squamous cell carcinoma of the skin. *J Eur Acad Dermatol Venereol.* (2015) 29(5), 991-997.
23. *Costa C., Scalvenzi M., Ayala F. és mtsai*: How to treat actinic keratosis? An update. *J Dermatol Case Rep.* (2015) 9(2), 29-35.
24. *Dréno B., Amici J. M., Basset-Seguín N. és mtsai*: Management of actinic keratosis: a practical report and treatment algorithm from AKTeam™ expert clinicians. *J Eur Acad Dermatol Venereol.* (2014) 28(9), 1141-1149.
25. *Stockfleth E.*: The importance of treating the field in actinic keratosis. *J Eur Acad Dermatol Venereol.* (2017) (Suppl. 2), 8-11.
26. *Dodds A., Chia A., Shumack S.*: Actinic keratosis: Rationale and Management. *Dermatol Ther (Heidelb).* (2014) 4(1), 11-31.
27. *Afsar S. F., Erkan C. D., Karaca S.*: Clinical practice trends in cryosurgery: a retrospective study of cutaneous lesions. *Advances in Dermatology and Allergology.* (2015) 32(2), 88-93.
28. *Werner R. N., Stockfleth E., Connolly S. M. és mtsai*: Evidence and consensus based (S3) Guidelines for the Treatment of Actinic Keratosis – International League of Dermatological Societies (ILDS) in cooperation with the European Dermatology Forum (EDF).
29. *Siegel J. A., Korgavkar K., Weinstock M. A.*: Current perspective on actinic keratosis: a review. *Br J Dermatol.* (2016) doi: 10.1111/bjd.14852.
30. *Wollina U., Konrad H., Karamfilov T.*: Treatment of common warts and actinic keratoses by Er:YAG laser. *J Cutan Laser Ther.* (2001) 3(2), 63-66.
31. *Yu T. C., Rahman Z., Ross B. S.*: Actinic keratoses-surgical and physical therapeutic modalities. *Cutis.* (2003) 71(5), 381-384.
32. *Sherry S. D., Miles B. A., Finn R. A.*: Long-term efficacy of carbon dioxide laser resurfacing for facial actinic keratosis. *J Oral Maxillofac Surg.* (2007) 65(6), 1135-1139.
33. *Iyer S., Friedli A., Bowes L. és mtsai*: Full face laser resurfacing: therapy and prophylaxis for actinic keratoses and non-melanoma skin cancer. *Lasers Surg Med.* (2004) 34(2), 114-119.
34. *Morton C. A., Szeimies R. M., Sidoroff A. és mtsai*: European guidelines for topical photodynamic therapy part 1: treatment delivery and current indications - actinic keratoses, Bowen's disease, basal cell carcinoma. *J Eur Acad Dermatol Venereol.* (2013) 27(5), 536-544.
35. *Garg A. D., Nowis D., Golab J. és mtsai*: Photodynamic therapy: illuminating the road from cell death towards anti-tumour immunity. *Apoptosis.* (2010) 15(9), 1050-1071.
36. *Kohl E., Torezan L. A. R., Landthaler M. és mtsai*: Aesthetic effects of photodynamic therapy. *J Eur Acad Dermatol Venereol.* (2010) 24(11), 1261-1269.
37. *Goldenberg G., Perl M.*: Actinic keratosis: update on field therapy. *J Clin Aesthet Dermatol.* (2014) 7(10), 28-31.
38. *Wiegell S. R., Wulf H. C., Szeimies R. M. és mtsai*: Daylight photodynamic therapy for actinic keratosis: an international consensus: International Society for Photodynamic Therapy in Dermatology. *J Eur Acad Dermatol Venereol.* (2012) 26(6), 673-679.
39. *Rubel D. M., Spelman L., Murrel D. F. és mtsai*: Daylight photodynamic therapy with methyl aminolevulinate cream as a convenient, similarly effective, nearly painless alternative to conventional photodynamic therapy for actinic keratosis treatment: a randomized controlled trial. *Br J Dermatol.* (2014) 171(5), 1164-1171.
40. *Philipp-Dormston W. G., Sanclemente G., Torezan L. és mtsai*: Daylight photodynamic therapy with MAL cream for large-scale photodamaged skin based on the concept of 'actinic field damage': recommendations of an international expert group. *J Eur Acad Dermatol Venereol.* (2016) 30(1), 8-15.
41. *Ko D. Y., Jeon S. Y., Kim K. H. és mtsai*: Fractional erbium: YAG laser-assisted photodynamic therapy for facial actinic keratoses: a randomized, comparative, prospective study. *J Eur Acad Dermatol Venereol.* (2014) 28(11), 1529-1539.
42. *Choi S. H., Kim K. H., Song K. H.*: Efficacy of ablative fractional laser-assisted photodynamic therapy with short-incubation time for the treatment of facial and scalp actinic keratosis: 12-month follow-up results of a randomized, prospective, comparative trial. *J Eur Acad Dermatol Venereol.* (2015) 29(8), 1598-1605.

43. *Philipp-Dormston W. G.*: Field Cancerization: From Molecular Basis to Selective Field-Directed Management of Actinic Keratosis. *Curr Probl Dermatol.* (2015) 46, 115-121.
44. *Rahvar M., Lamel S. A., Maibach H. I.*: Randomized, vehicle-controlled trials of topical 5-fluorouracil therapy for actinic keratosis treatment: an overview. *Immunotherapy.* (2012) 4(9), 939–945.
45. *Loven K., Stein L., Furst K. és mtsai*: Evaluation of the efficacy and tolerability of 0.5% fluorouracil cream and 5% fluorouracil cream applied to each side of the face in patients with actinic keratosis. *Clin Ther.* (2002) 24(6), 990-1000.
46. *Smith S., Piacquadio D., Morhenn V. és mtsai*: Short incubation PDT versus 5-FU in treating actinic keratoses. *J Drugs Dermatol.* (2003) 2(6), 629-635.
47. *Hanna E., Abadi R., Abbas O.*: Imiquimod in dermatology: an overview. *Int J Dermatol.* (2016) 55(8), 831-844.
48. *Stockfleth E., Meyer T., Benninghoff B. és mtsai*: A randomized, double-blind, vehicle-controlled study to assess 5% imiquimod cream for the treatment of multiple actinic keratoses. *Arch Dermatol.* (2002) 138(11), 1498–1502.
49. *Rosso J. Q. D.*: Ingenol mebutate topical gel: a status report on clinical use beyond actinic keratosis. *J Clin Aest Dermatol.* (2016) 9(11), S3-S11.

Érkezett: 2017. 05. 22.

Közlésre elfogadva: 2017. 05. 29.

BŐRGYÓGYÁSZATI
ÉS VENEROLÓGIAI SZEMLE

A MAGYAR DERMATOLÓGIAI TÁRSULAT
HIVATALOS LAPJA

Szerkesztőség címe: 1085 Budapest, Mária u. 41.

Nyílt hozzáférés | Internet: www.derma.hu

Iroda vezetője: Beja Katalin

E-mail: huderm@bor.sote.hu | Tel.: 267-4685

BŐRGYÓGYÁSZATI
ÉS VENEROLÓGIAI SZEMLE

OFFICIAL JOURNAL OF THE HUNGARIAN
DERMATOLOGICAL SOCIETY

Address of editorial board: 1085 Budapest, Mária u. 41.

Internet: www.derma.hu | Open access

Leader of the office: Katalin Beja

E-mail: huderm@bor.sote.hu | Phone: 267-4685